

Na Smeh

Informativni bilten Januar 2016

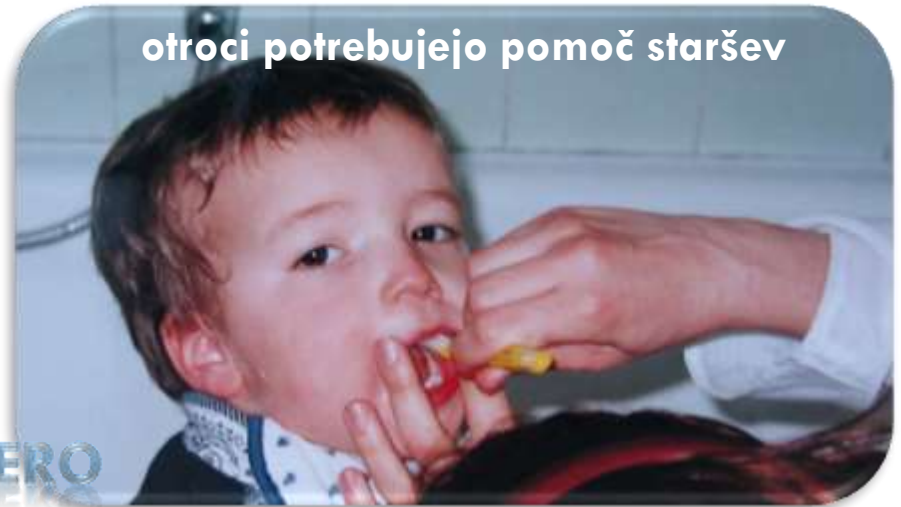
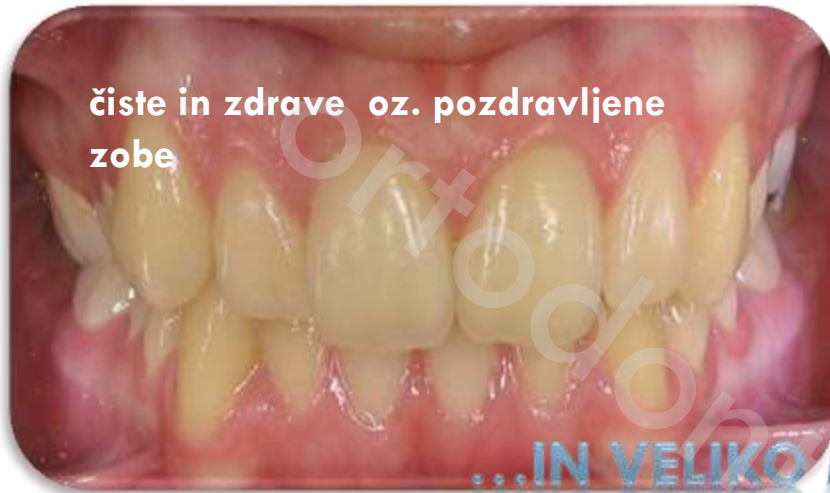
orto.dontrijams.si

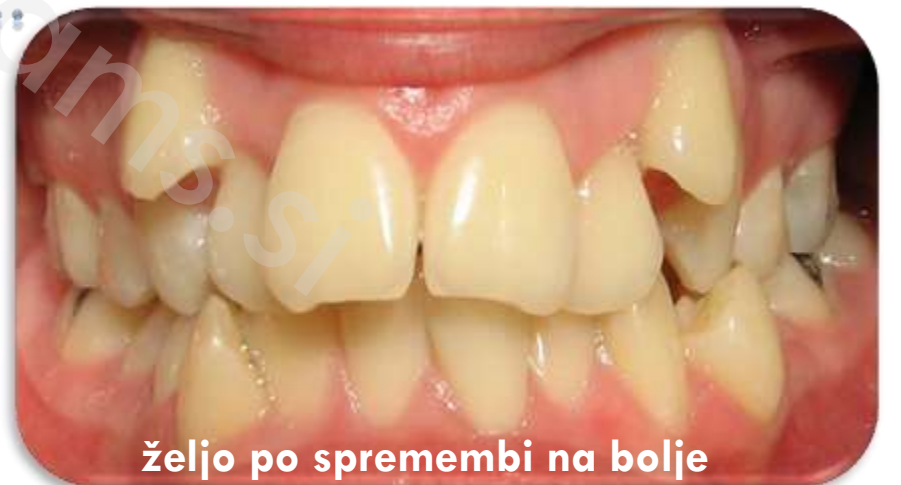
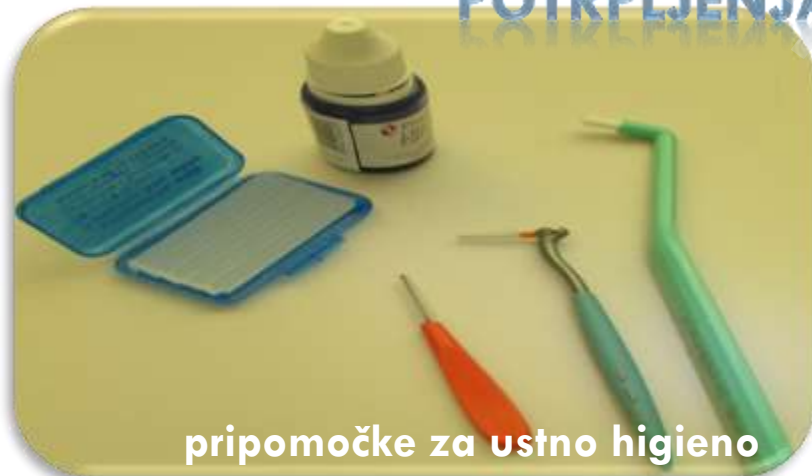
kaj potrebujete za uspešno ortodontsko zdravljenje ?

2

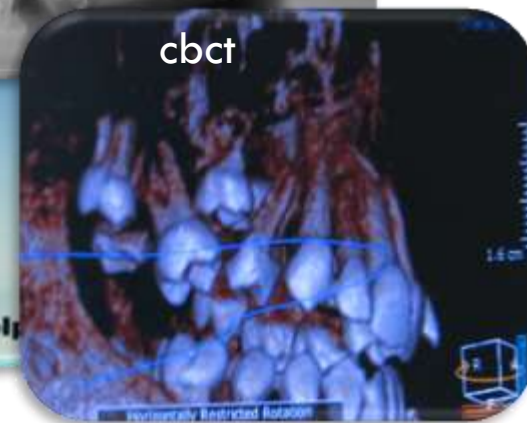
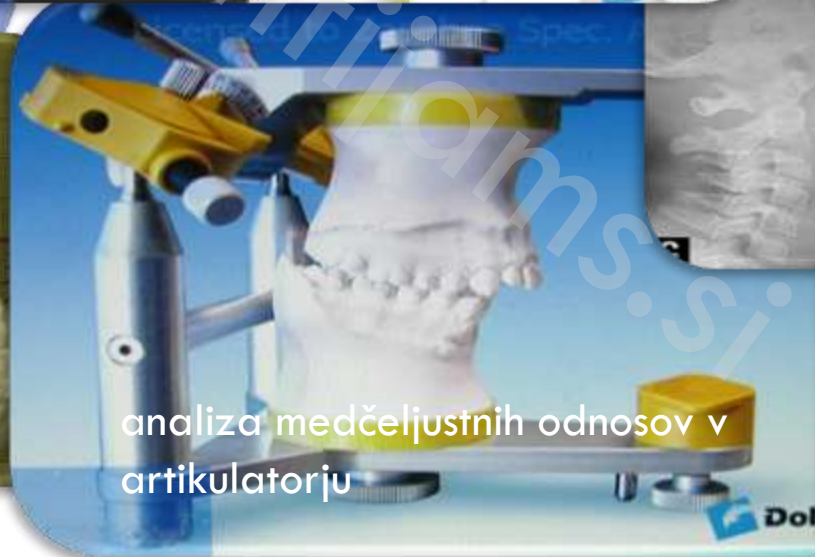
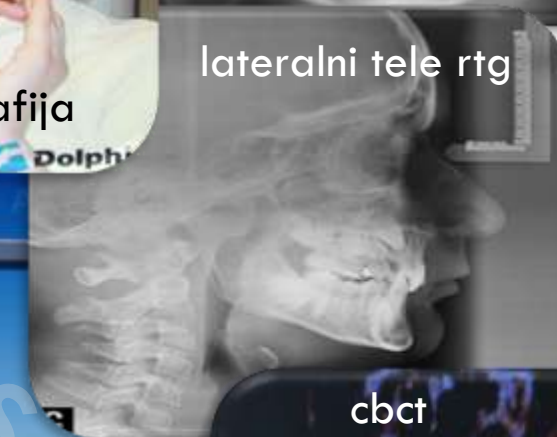
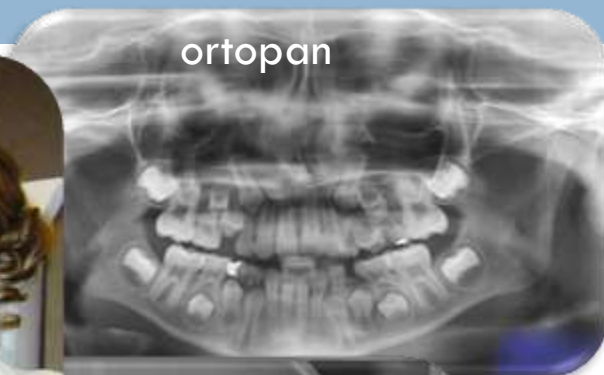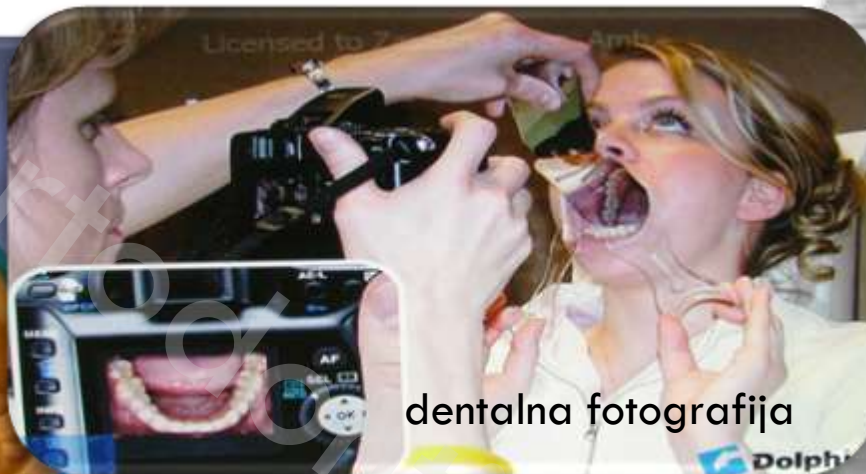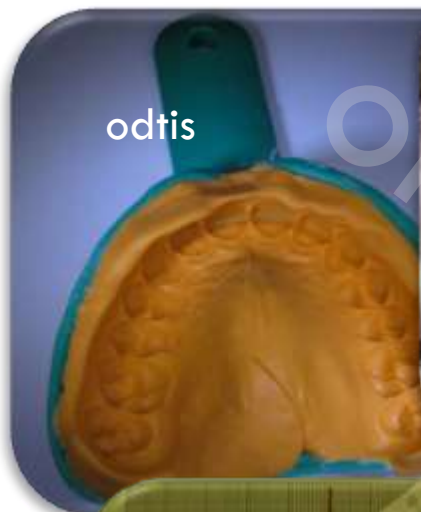...IN VELIKO MERO POTRPLJENJA...



prvi pregled pri ortodontu in diagnostične preiskave, ki so potrebne za opredelitev problema (diagnoza) in načrtovanje zdravljenja

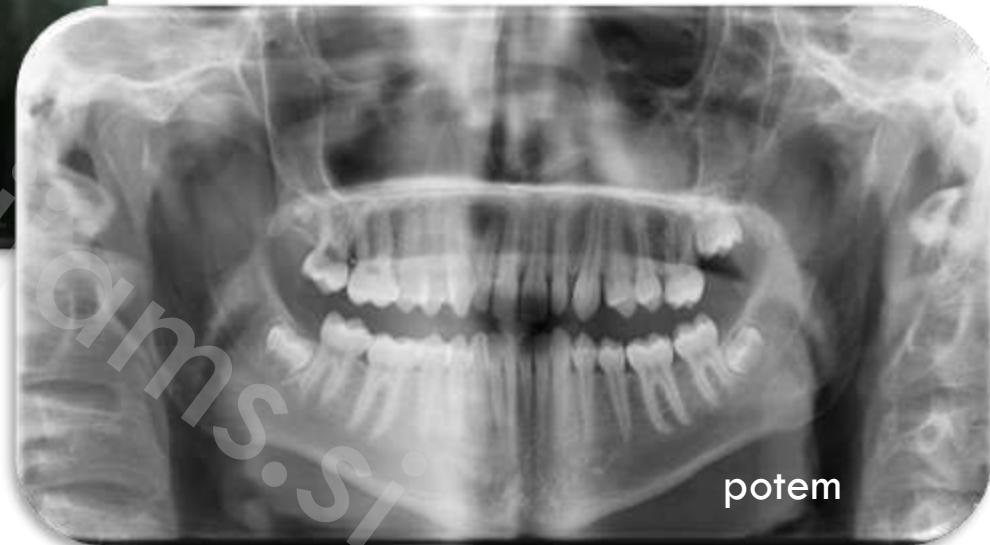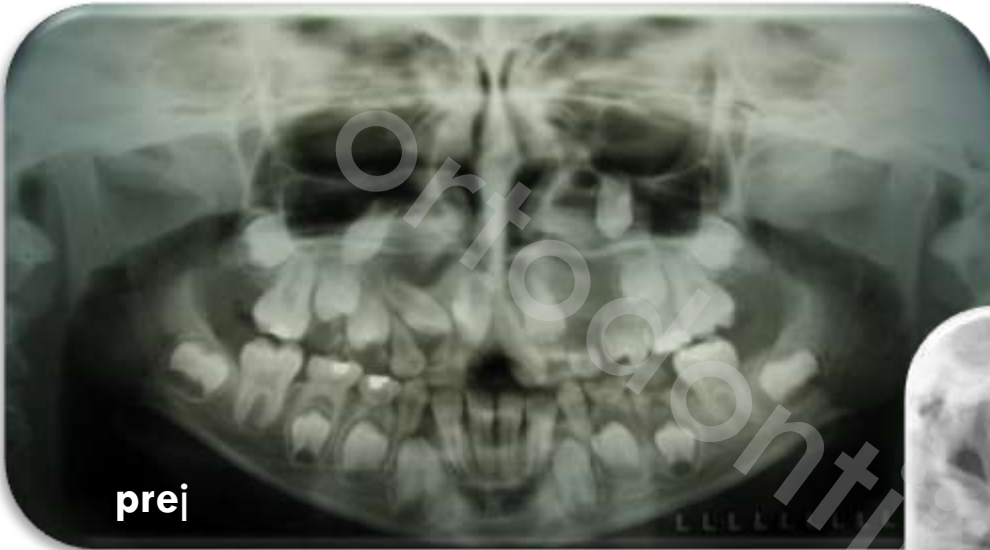3



VSAKO ZDRAVLJENJE SE NAČRTUJE INDIVIDUALNO

ORTOPAN – ena od nepogrešljivih diagnostičnih preiskav odkrije marsikaj, česar samo s pogledom v usta morda niti ne slutimo

4

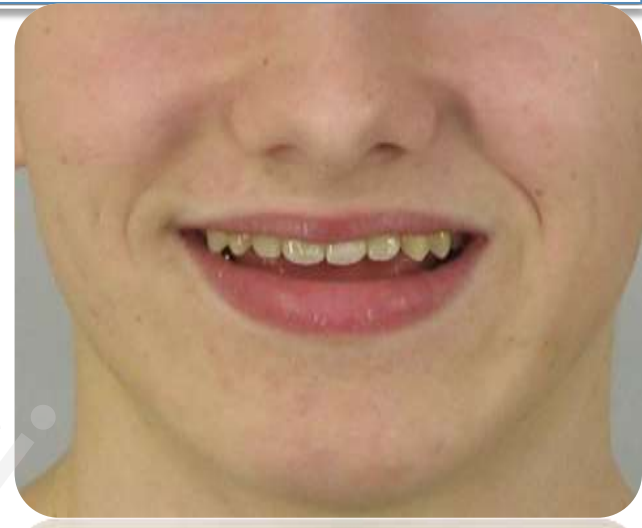
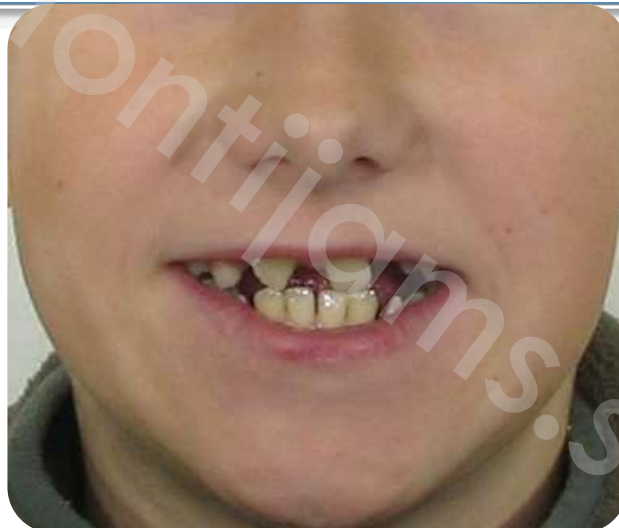
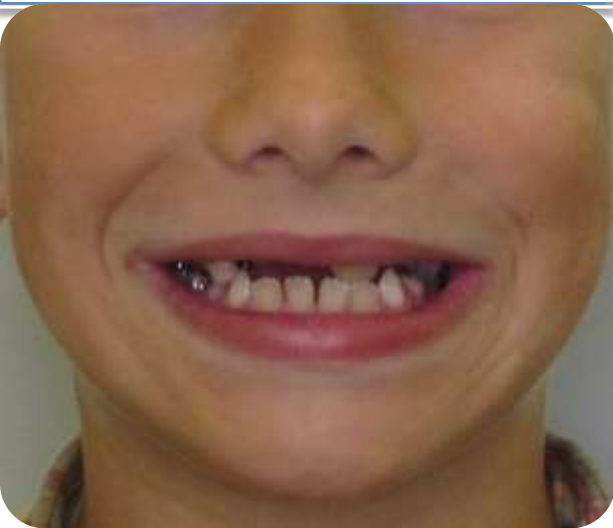danes lahko še tako “nametane” zobe v čeljusti s pravilnim in pravočasnim ukrepanjem, uporabo ortodontskih aparatov in ob pomoči še kakšnega dentalnega specialista “spravimo v red in vrsto”

RAZLIČNE MOŽNOSTI ORTODONTSKEGA ZDRAVLJENJA

5

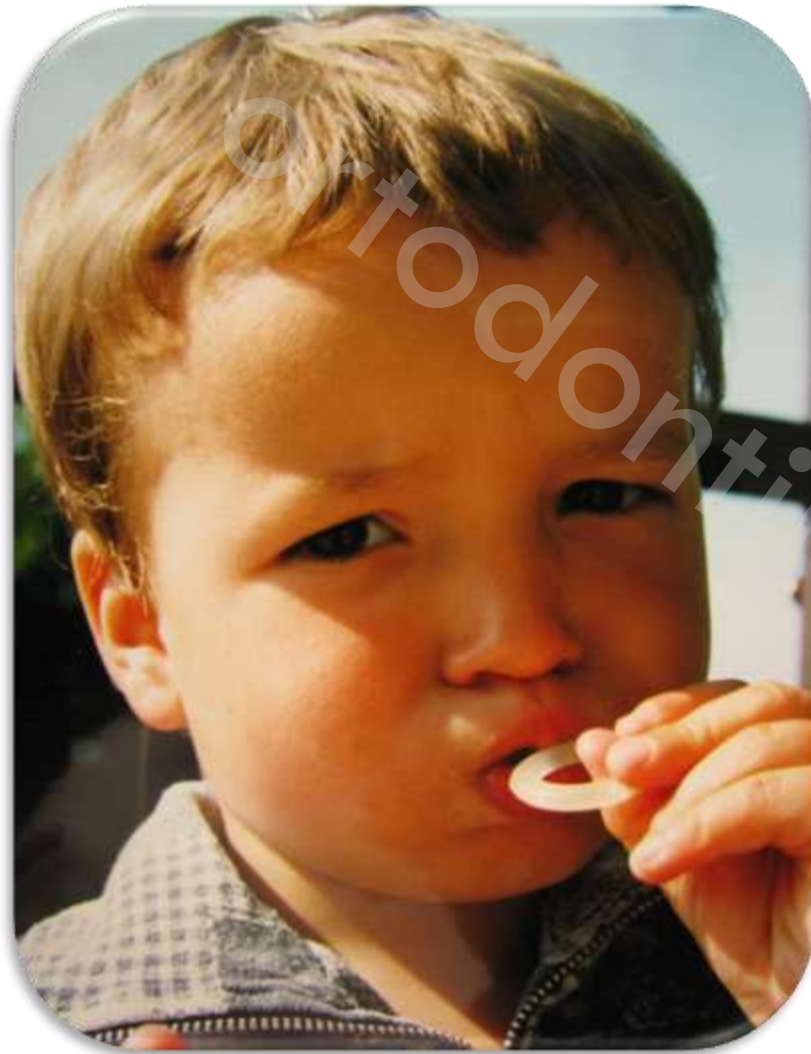dolga pot do lepega nasmeha



lahko traja leta, a se splača

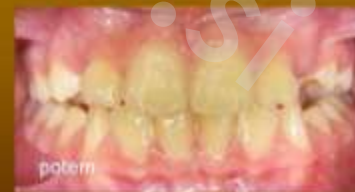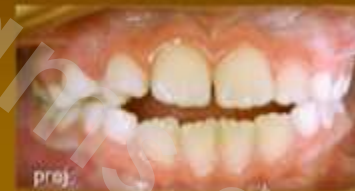preprečimo ortodonske nepravilnosti pravočasno in skozi igro

6



OTROCI IN MLADOSTNIKI

Vestibularna ploščica-enostaven
miofunkcionalni pripomoček



najbolj enostavni pripomočki, s katerimi lahko vplivamo na rast čeljusti in obraza

7



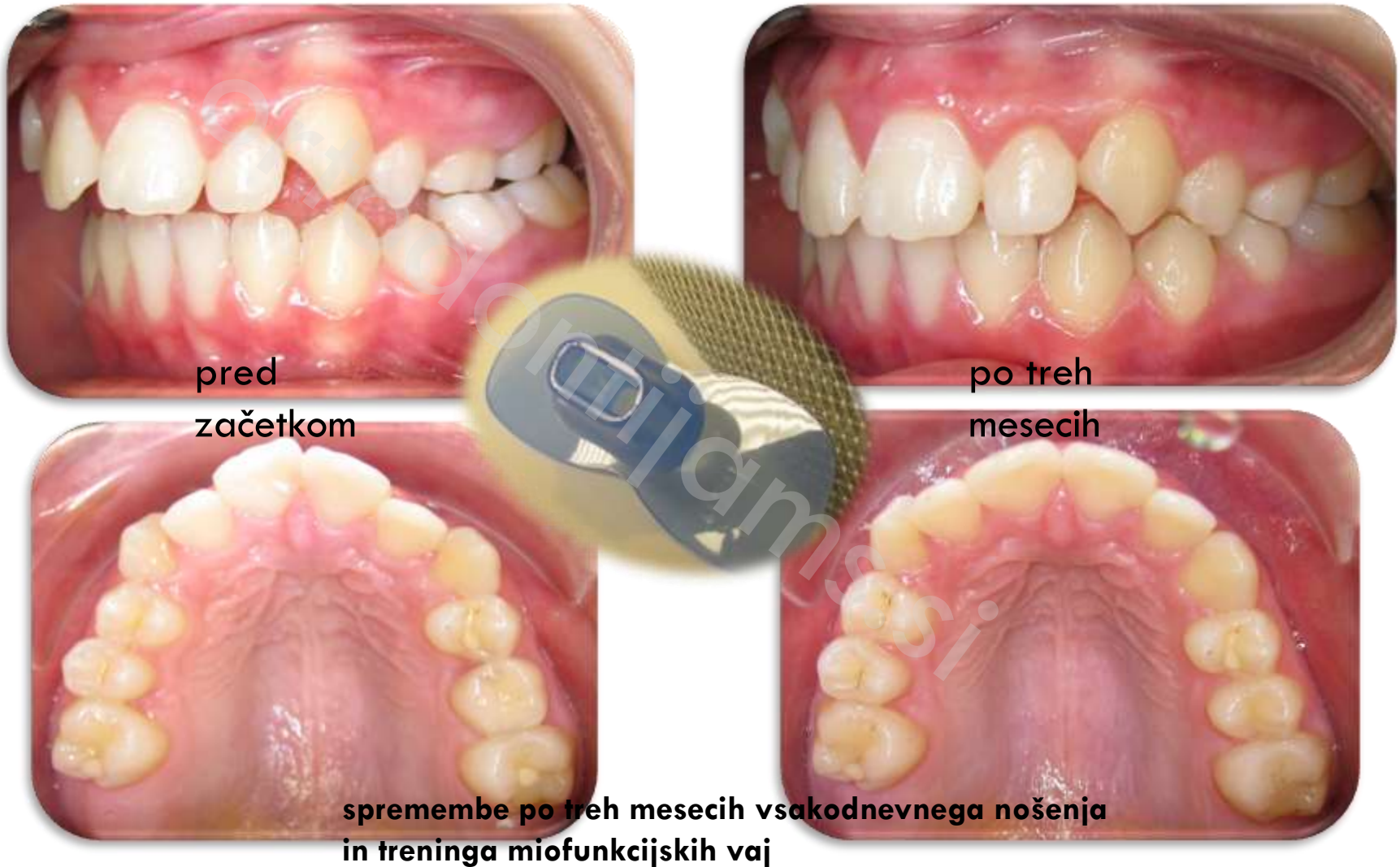
MIOFUNKCIONALNI KONFEKCIJSKI PRIPOMOČKI

- ❖ ob nošenju se otrok navadi na prisotnost aparata v ustih in na disciplino, ki je za uspeh zdravljenja odločilnega pomena
- ❖ ti pripomočki in aparati so učinkoviti samo v obdobju intenzivne rasti, pri deklicah nekako do 12. leta starosti, pri dečkih nekoliko dlje
- ❖ z njimi pričnemo zdravljenje takoj, ko je otrok sposoben sodelovati, najpogosteje pa v 6. letu starosti

Faceformer –miofunkcionalni pripomoček

ko odstranimo vzrok za nastanek nepravilnosti (razvade, nepravilna funkcija ustnic, jezika), se nepravilnost v času rasti lahko spontano popravi

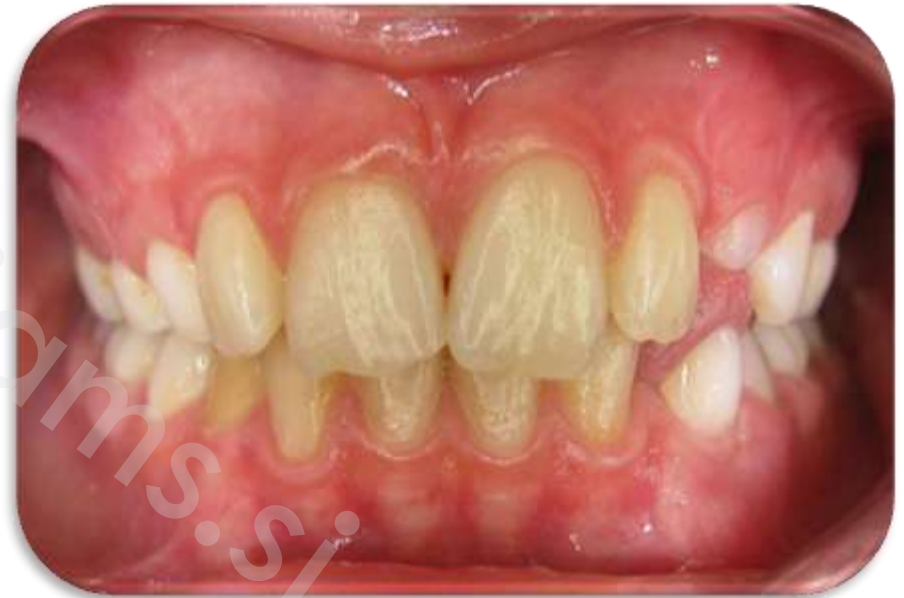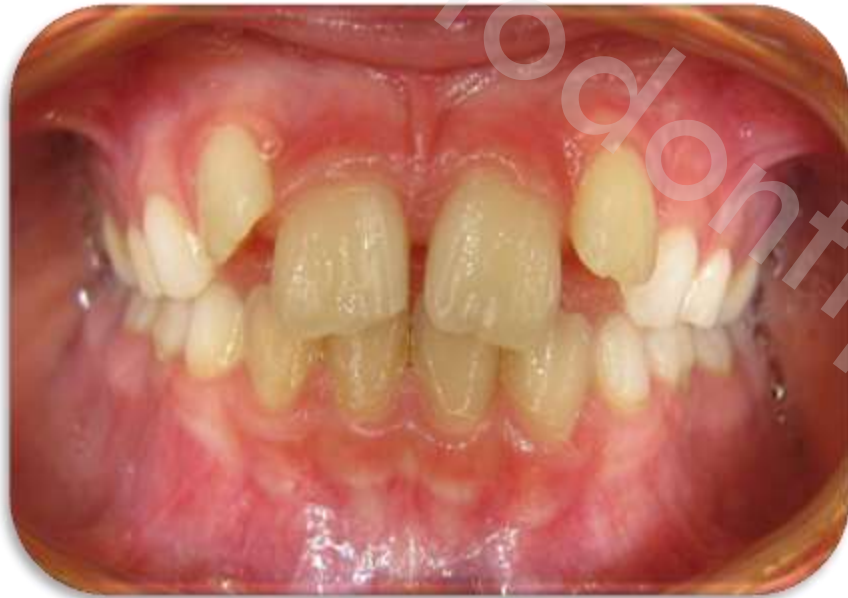8



tudi položajne nepravilnosti zob se ob uporabi funkcionalnih pripomočkov in vaj lahko spontano popravijo

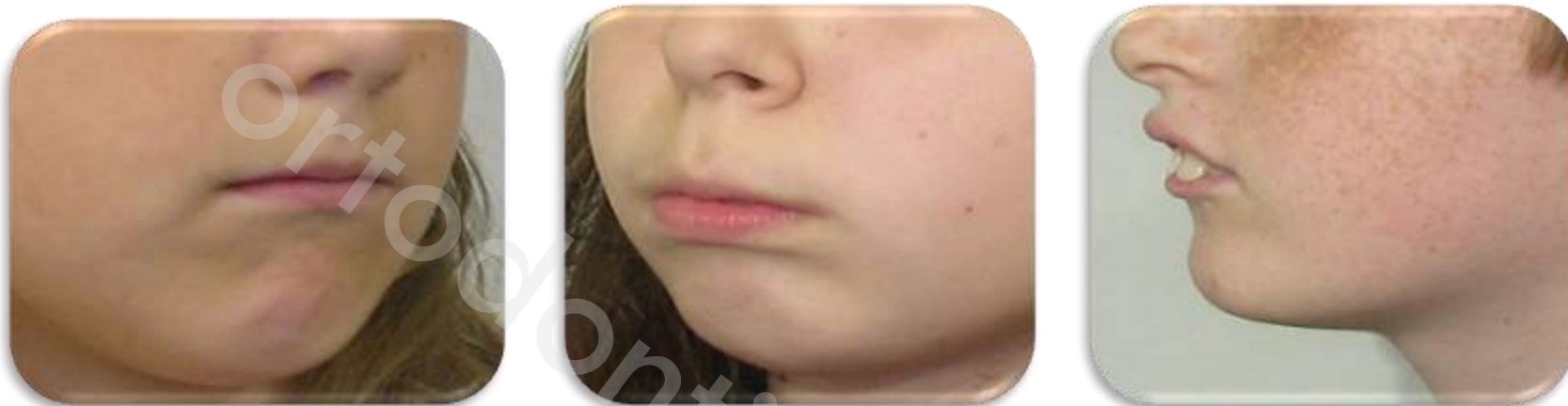9

aparat ni bil uporabljen



kako ortodont ve, da otrok ne nosi funkcionalnega snemnega pripomočka (funkcionalna motnja postaja izrazitejša)

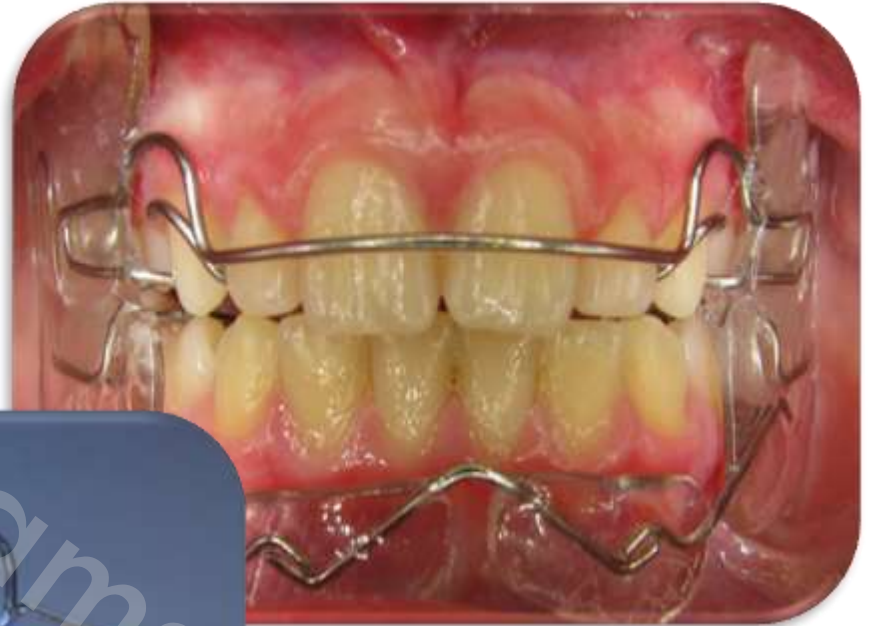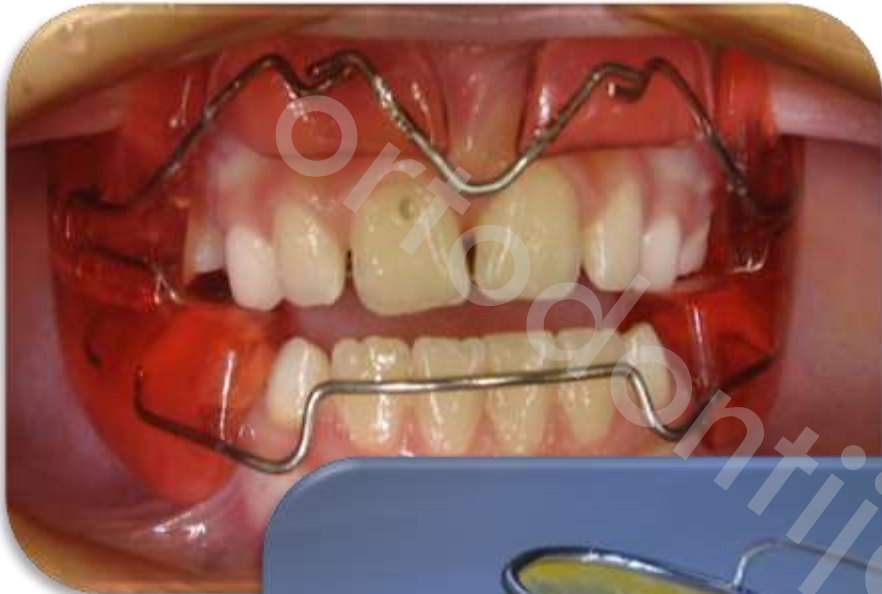10



- ❖ **spremembe, ki so vidne na obrazu** (vidna napetost na mišicah brade, otrok ne zmore držati zaprtih ust oz. uporabi viden napor, obrazni profil se poslabšuje)
- ❖ **spremembe ki so vidne v ustih** (zobje se še bolj nagibajo ali razmikajo)
- ❖ v sodobnejših zobotehničnih laboratorijih v aparat vstavijo posebni senzor, na podlagi katerega ortodont v posebni napravi odčita, koliko časa dnevno je bil aparat v ustih

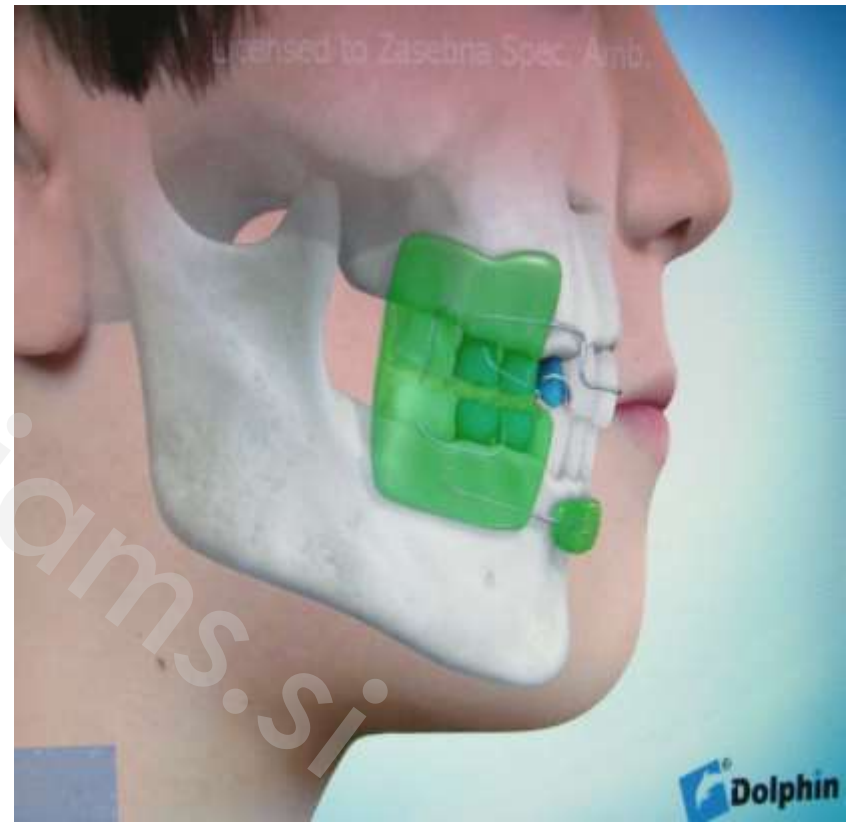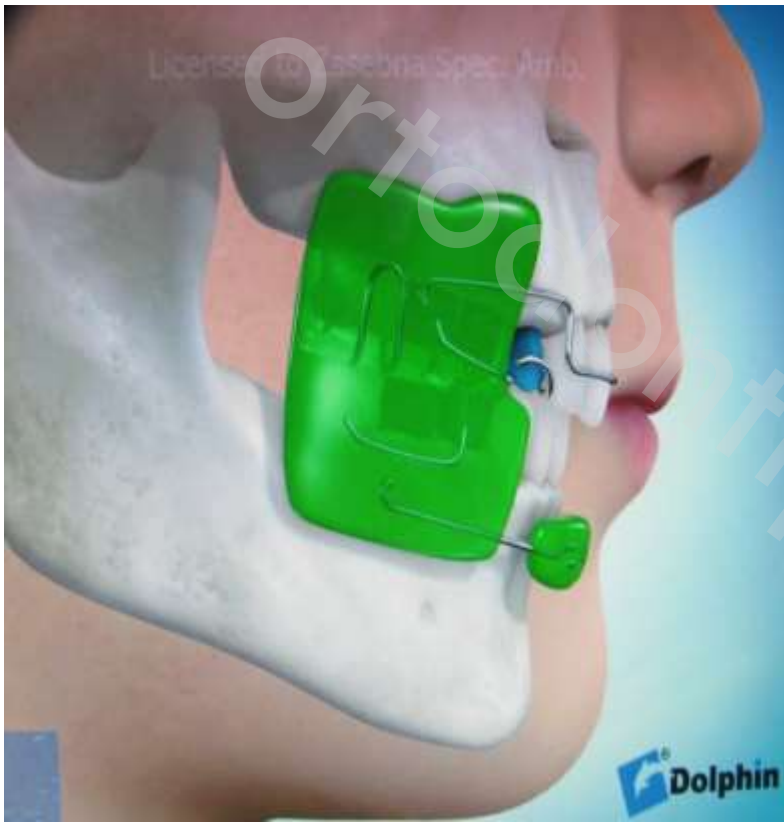FUNKCIONALNI SNEMNI APARATI

11



delovanje funkcionalnih aparatov

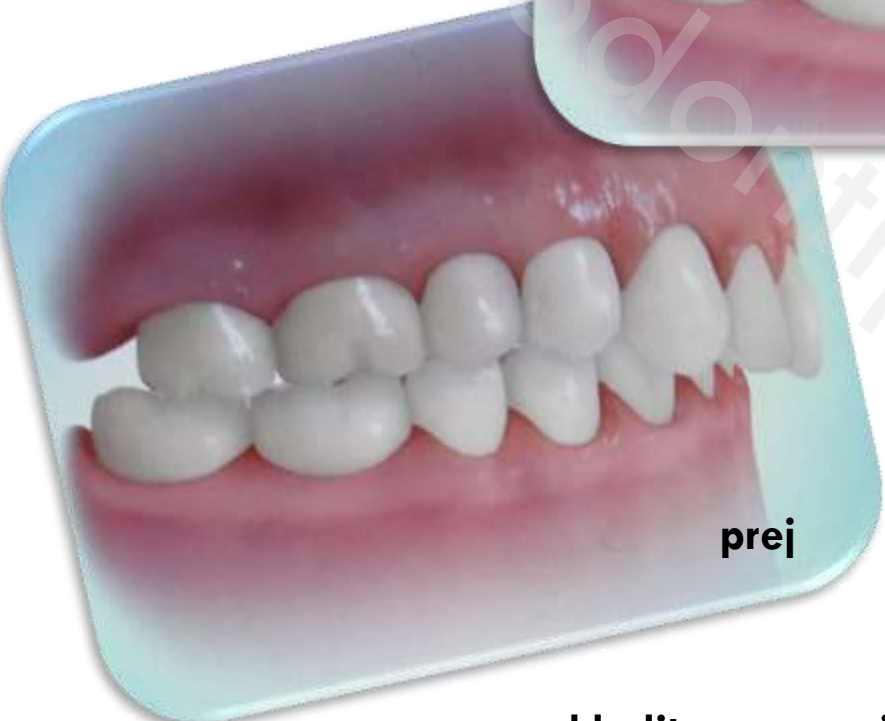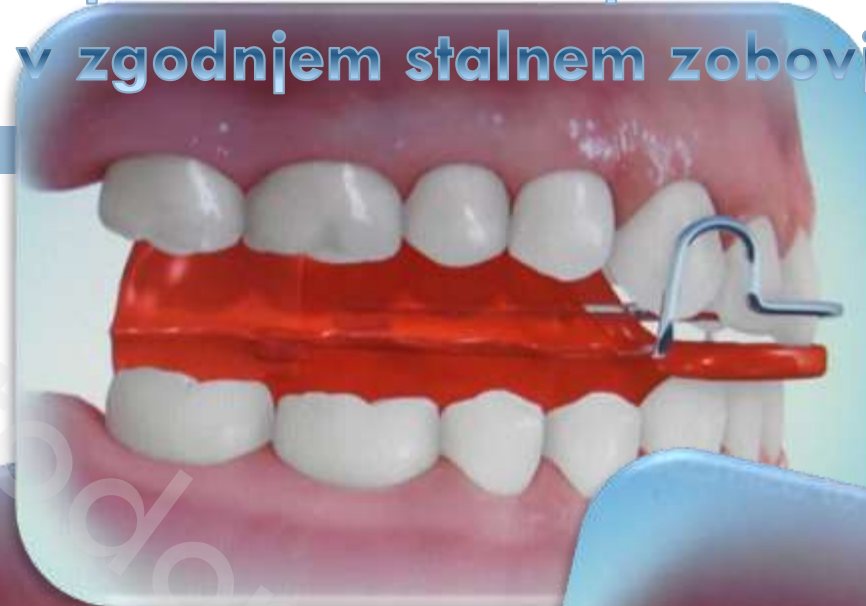12



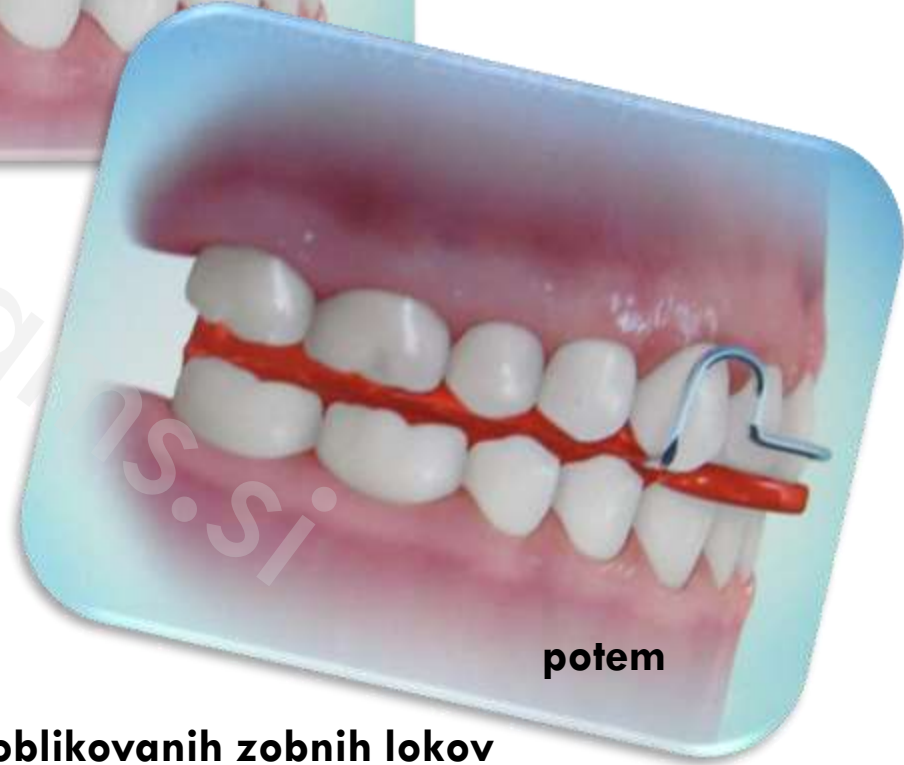vpliv na skladno rast čeljusti

možnosti za uspeh so lahko ob pravilnem in rednem nošenju tudi v zgodnjem stalnem zobovju

13



prej

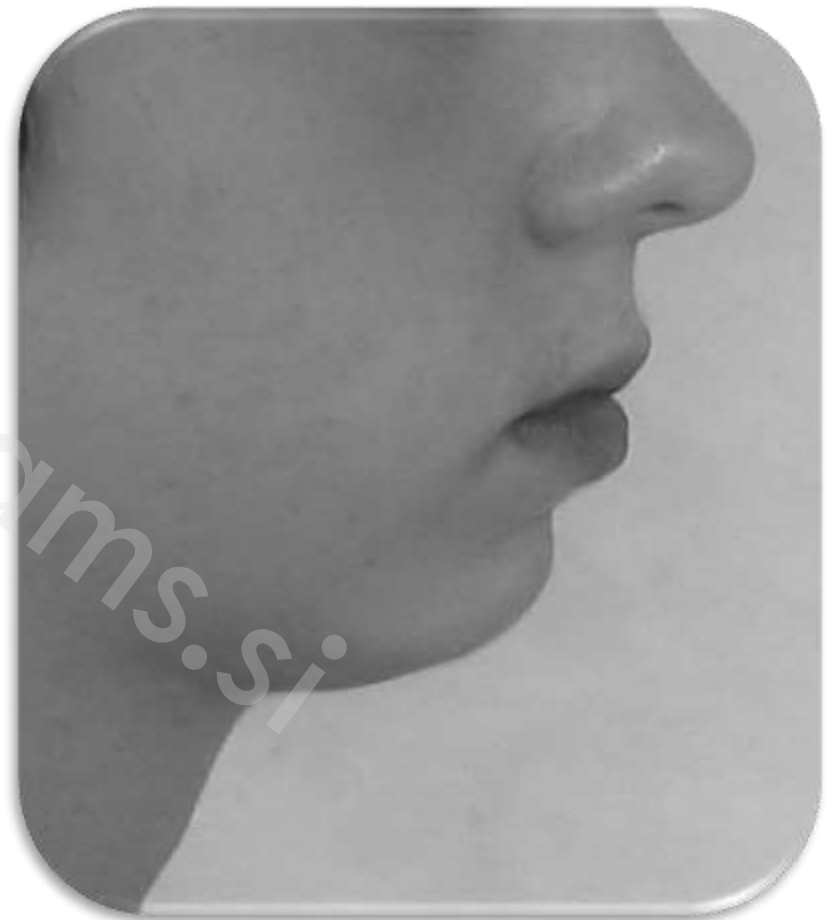
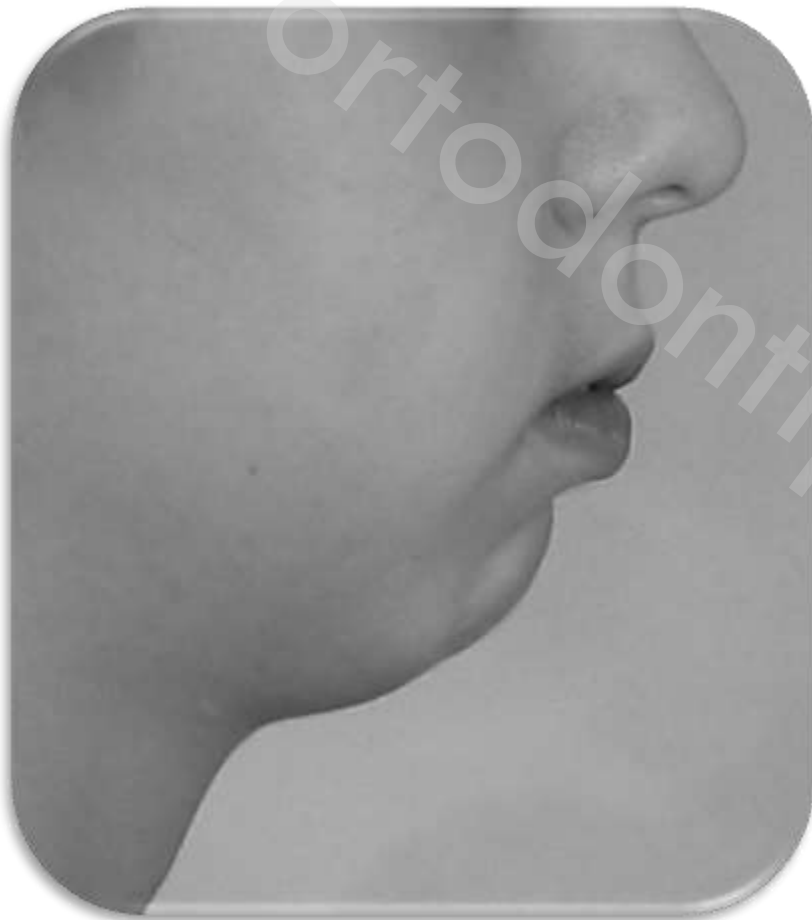
potem

uskladitev nepravilno oblikovanih zobnih lokov

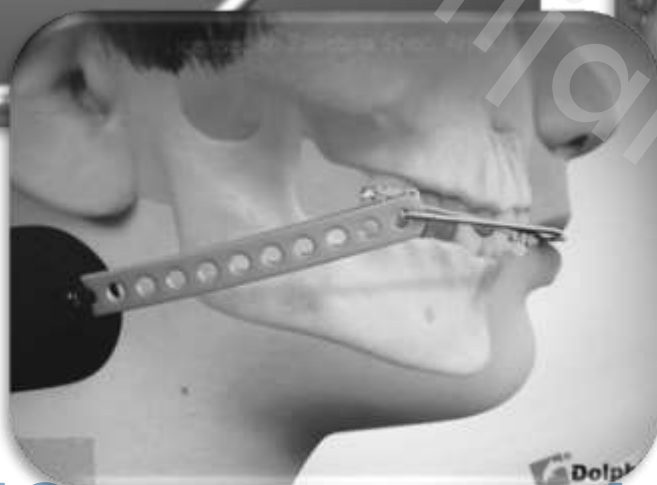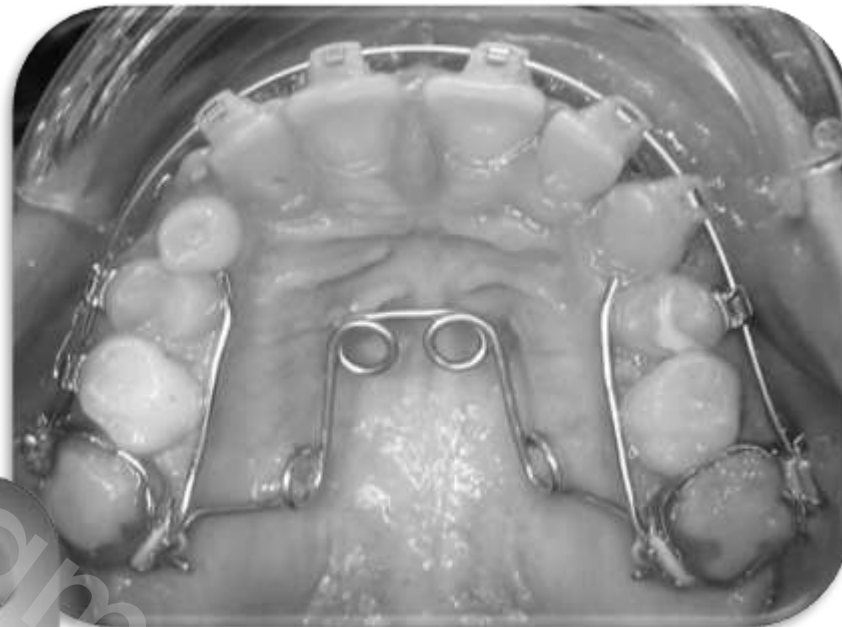
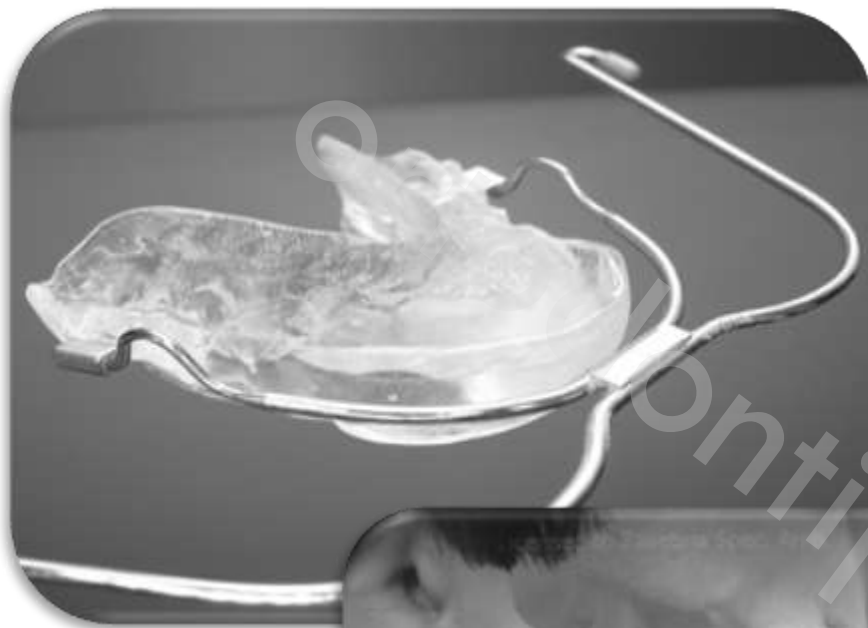
skladna rast in razvoj čeljusti pripomoreta k izboljšanju in harmoniji obraznih razmerij

14



KOMBINIRANI APARATI

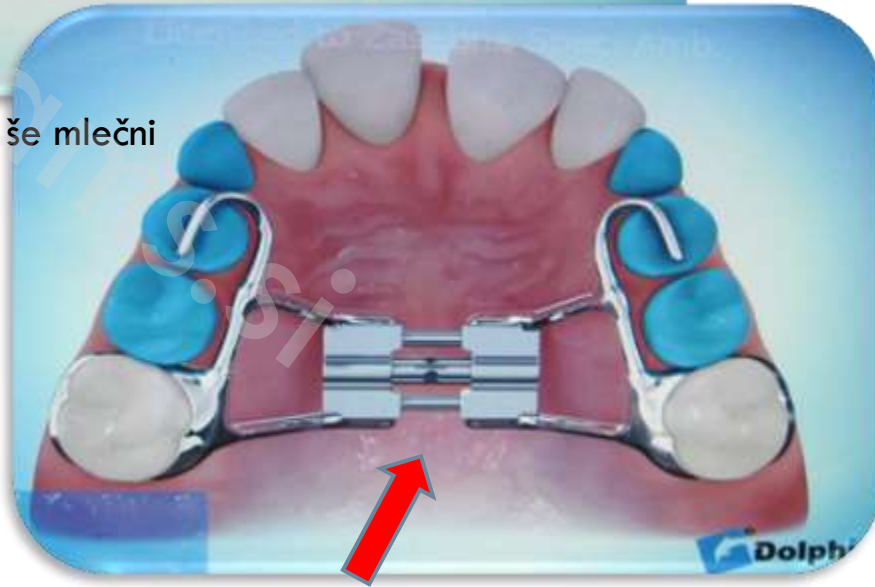
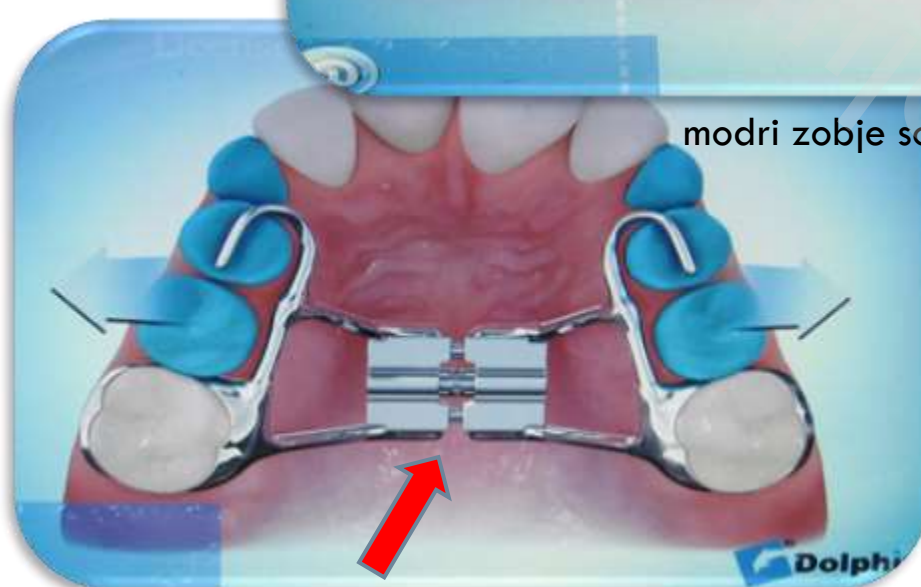
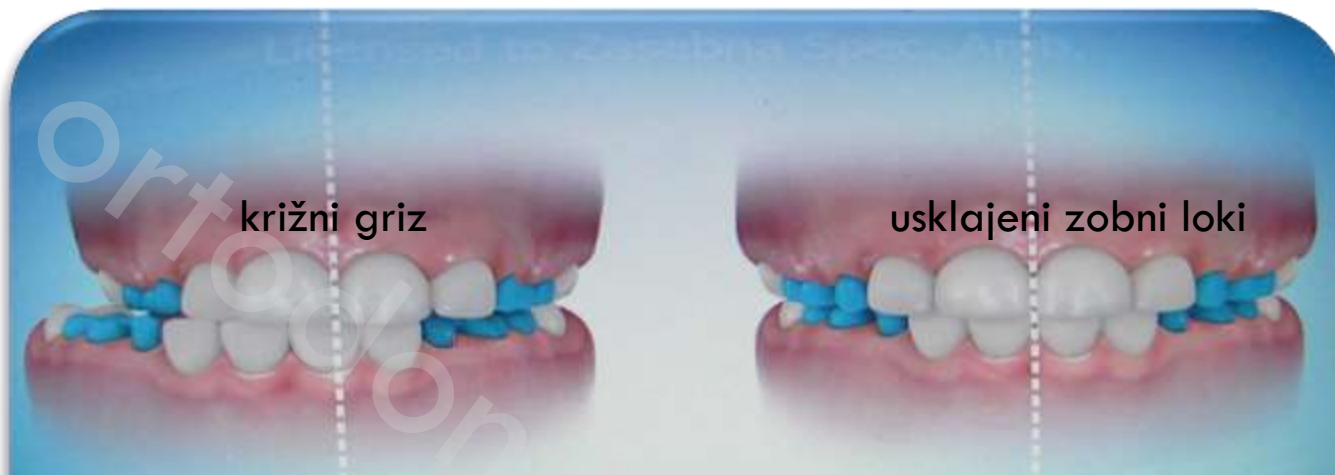
15



KO SAMO EN APARAT NI DOVOLJ

primer pravočasne uskladitve zobnih lokov z aparatom za hitro širjenje neba

16



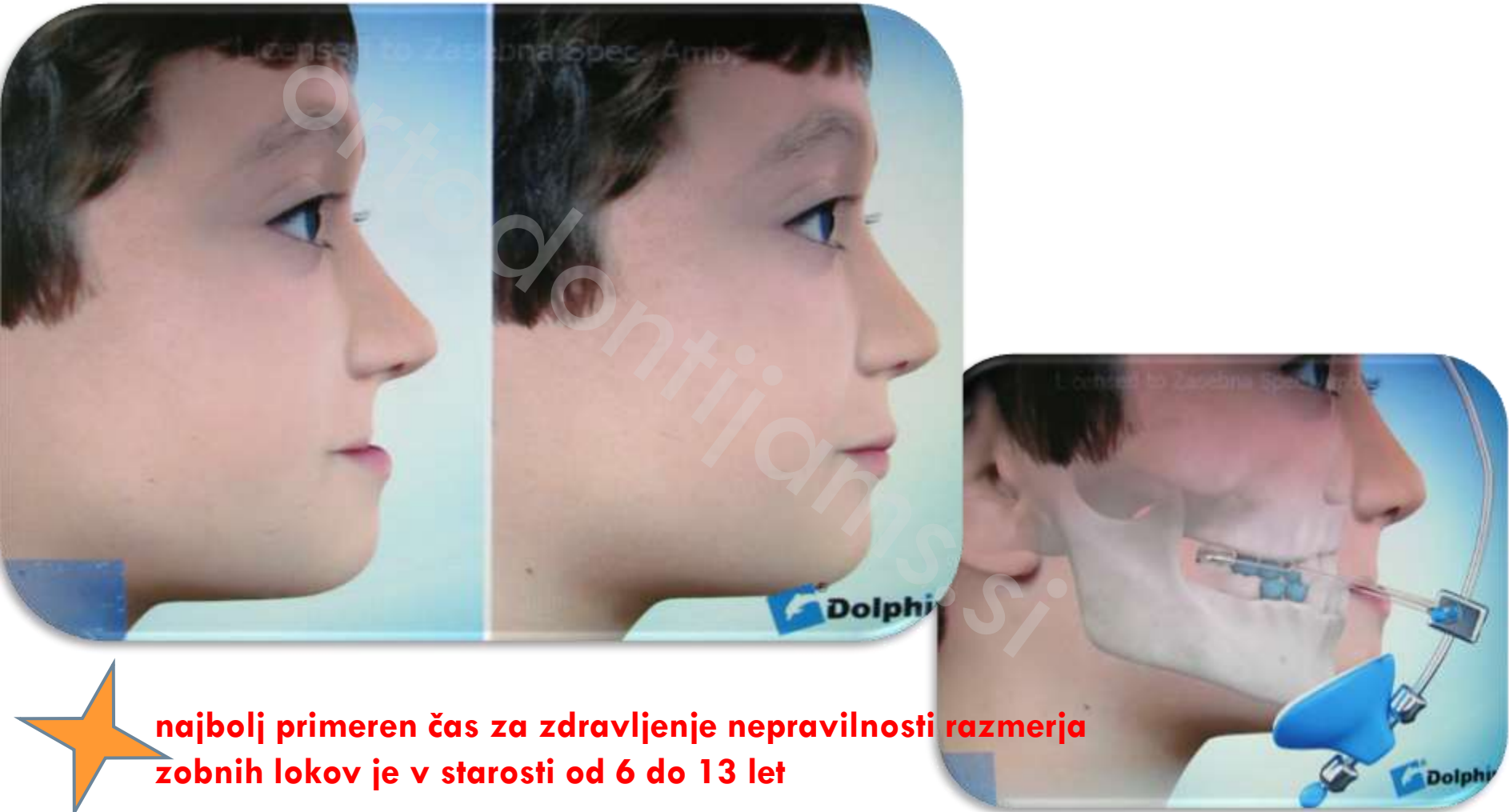kadar na nepravilno rast čeljusti ne vplivamo pravočasno, v času rasti, se nepravilnost pri odraslem, ki postane opazna tudi na obrazu, večinoma lahko odpravi le še s kombiniranim ortodontsko kirurškim zdravljenjem

17



tudi kombinirani aparati v času rasti otroka usmerjajo pravilno rast čeljusti in s tem obraza

18



**najbolj primeren čas za zdravljenje nepravilnosti razmerja
zobnih lokov je v starosti od 6 do 13 let**

kaj želimo doseči s pravilno rastjo čeljusti in s tem obraza

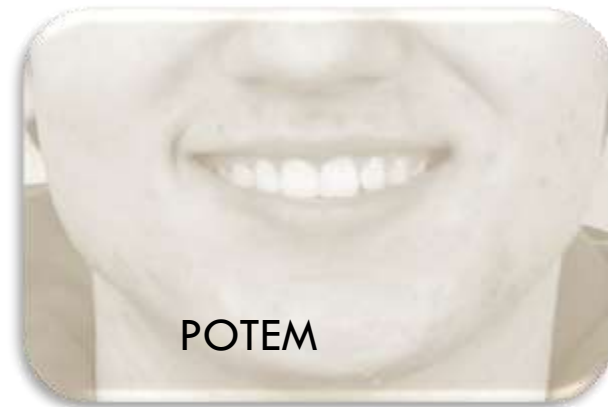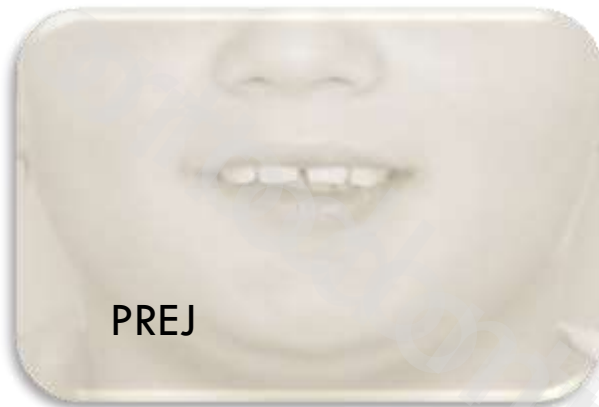19



- ❖ zagotoviti dovolj prostora za izrast vseh zob
- ❖ skladen in estetsko prijeten videz obraza
- ❖ boljšo samopodobo in s tem samozavest otroka oz. mladostnika

S čim se ob prvem pregledu pri ortodontu soočijo starši otrok, ki svojemu otroku želijo le najboljše

20

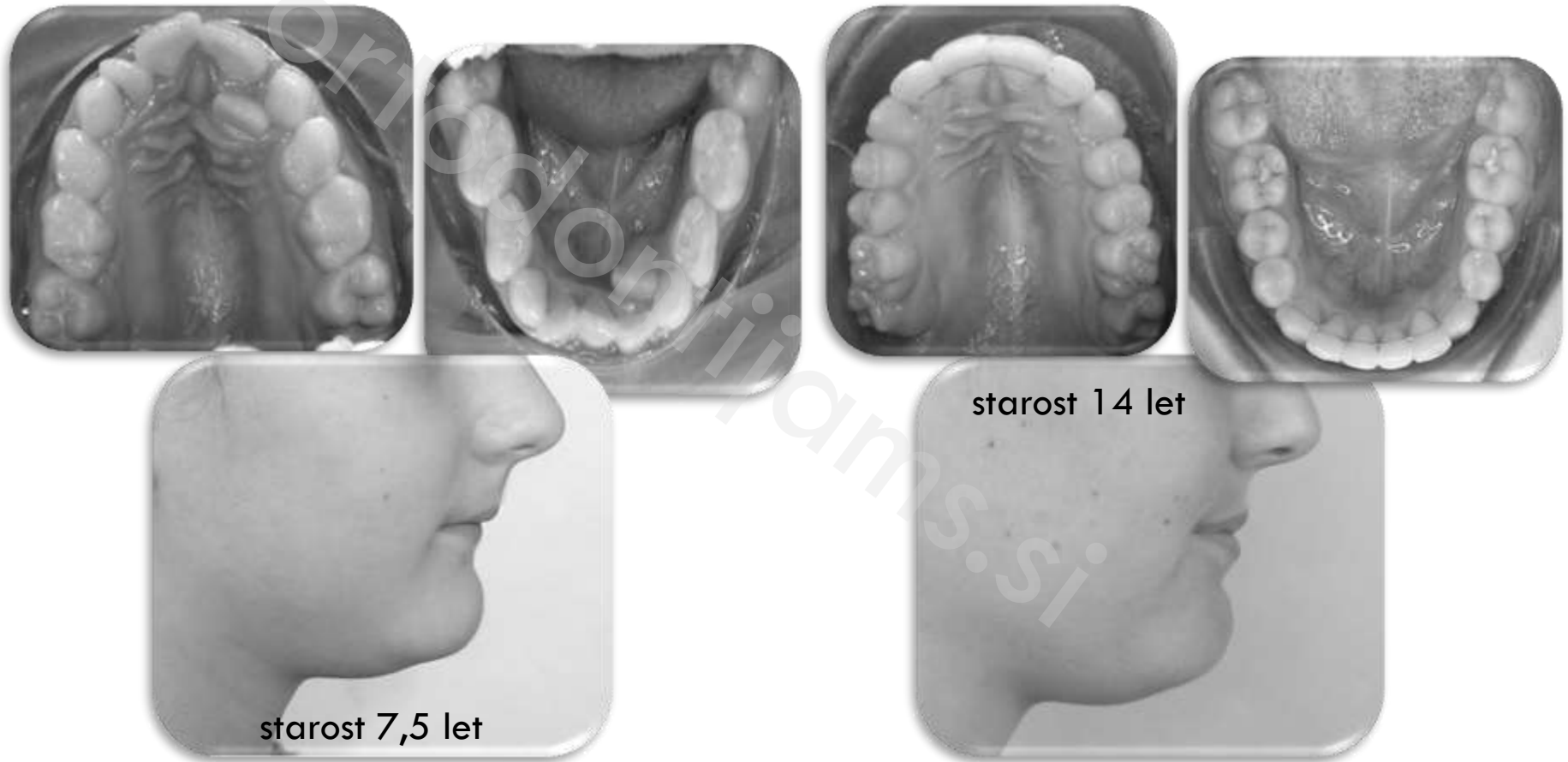


- ❖ **zdravljenje bo trajalo več let**
- ❖ **otroka je ves čas potrebno motivirati in mu pomagati pri nadzoru pravilne higiene in nošenju aparata**
- ❖ **iskanje vzrokov za neuspeh (pomanjkanje časa, šola in obšolske aktivnosti) nujno privedejo do neuspešnega zdravljenja**
- ❖ **vseh stroškov zdravljenja, posebej novejših tipov aparatov, ki nudijo mnogo več , zavarovanja ne krijejo in so potrebna doplačila**

ko so izračšeni vsi stalni zobje, na velikost čeljusti ni več mogoče vplivati in pri pomanjkanju prostora za uvrstitev zob je potrebno odstraniti –izpuliti zdrave stalne zobe. Takrat SAMO Z ORTODONSKIM APARATOM NI VEČ MOGOČE DOSEČI OPTIMALNIH ESTETSKIH REZULTATOV.

21

primer: stanje ob začetku in koncu zdravljenja, noben zob ni bil odstranjen



kaj potem, ko v najugodnejšem času nismo bili uspešni ?

22

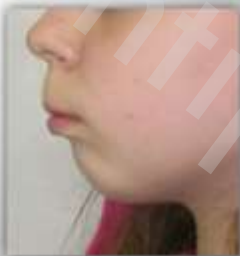
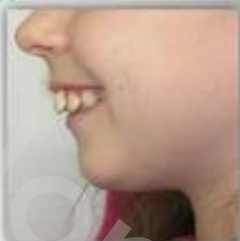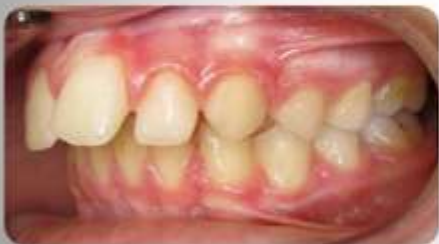Vzroki za to:

- ❖ otrok zaradi različnih razlogov ni dobil napotnice za ortodonta pravočasno ali je prišel na pregled mnogo kasneje, kot je bila izdana napotnica
- ❖ zdravljenje se ni moglo pričeti, ker ni bilo pogojev za uspešno in varno zdravljenje (motivacija, primerna oralna higiena)
- ❖ čakalna doba na zdravljenje je bila predolga
- ❖ nestrinjanje z načrtom zdravljenja, ko je bil še pravi čas, neupoštevanje navodil
- ❖ otrok funkcionalnega aparata ni nosil po navodilih
- ❖ **IN POSLEDICE...**

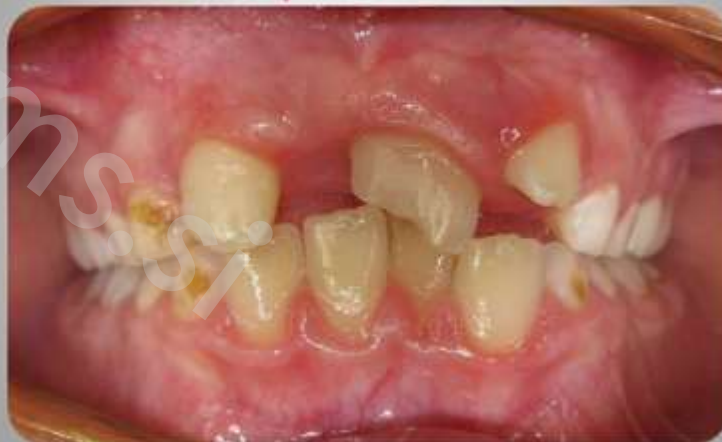pri otrocih, ki niso bili deležni pravočasnega ortodonskega zdravljenja ali je bilo le-to neuspešno, je izpostavljenost poškodbam - zlomom zob močno povečana

23

Ker je pri taki legi sekalcev ustnici izjemno težko stakniti, je do poškodbe zob pri padcu ali udarcu le še korak



Posledice za vse življenje
pri poškodbi izbit desni centralni sekalec, levi pa
z zlomljeno zobno krono



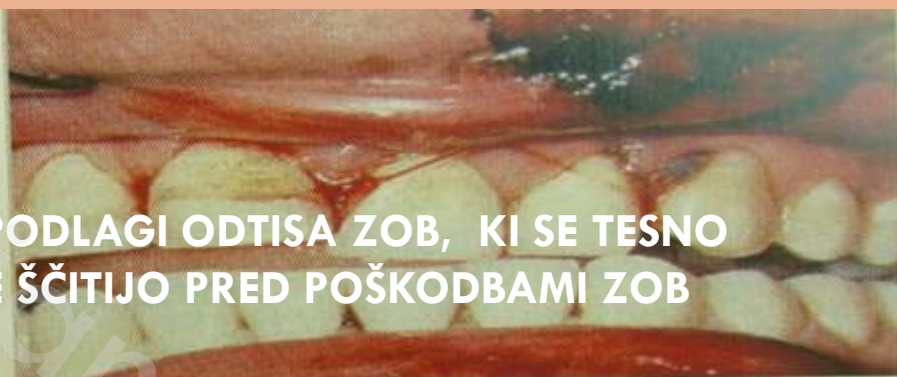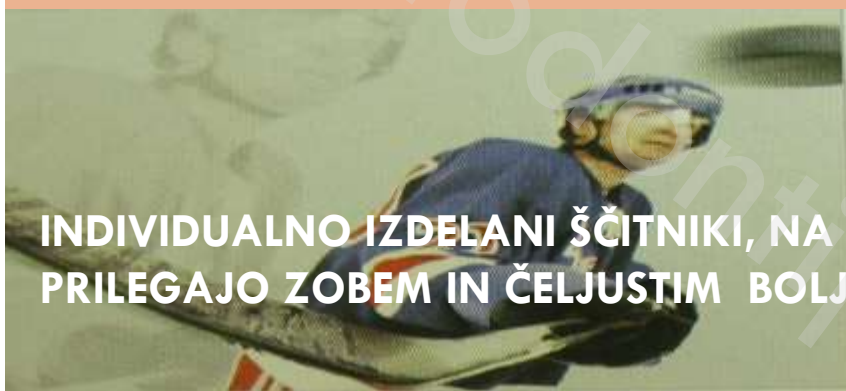s pravočasnim ortodontskim zdravljenjem funkcionalnih napak pri otrocih in

z zaščito zob pri športu z individualno izdelanimi športnimi ščitniki

24

PREPREČIMO POŠKODBE ZOB PRI OTROCIH IN MLADINI

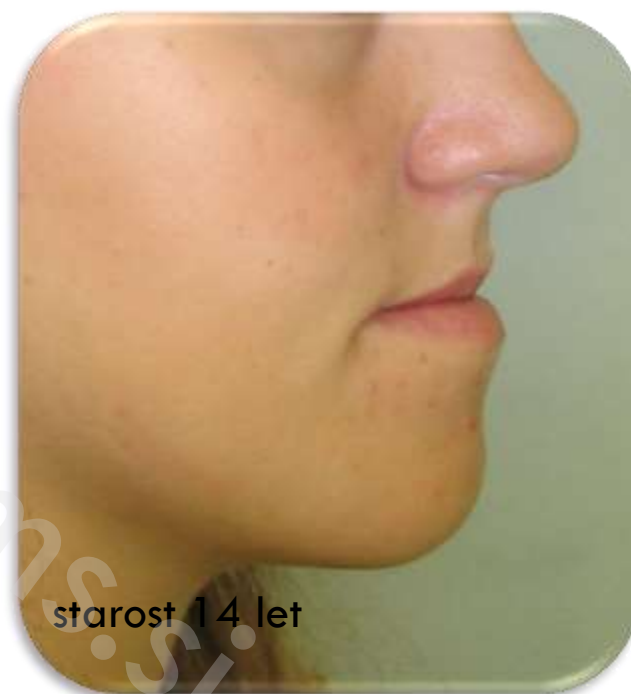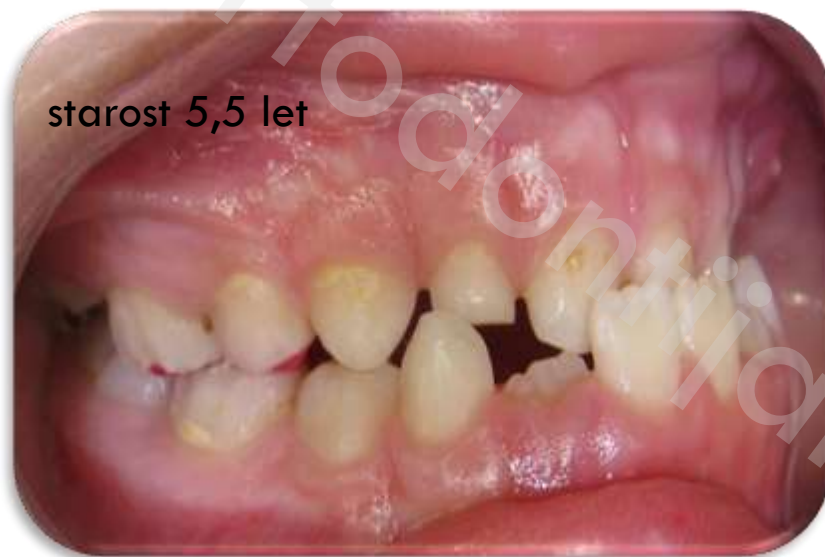INDIVIDUALNO IZDELANI ŠČITNIKI, NA PODLAGI ODTISA ZOB, KI SE TESNO PRILEGAJO ZOBEM IN ČELJUSTIM BOLJE ŠČITIJO PRED POŠKODBAMI ZOB



fotografija je last lastnika blagovne znamke ščitnikov

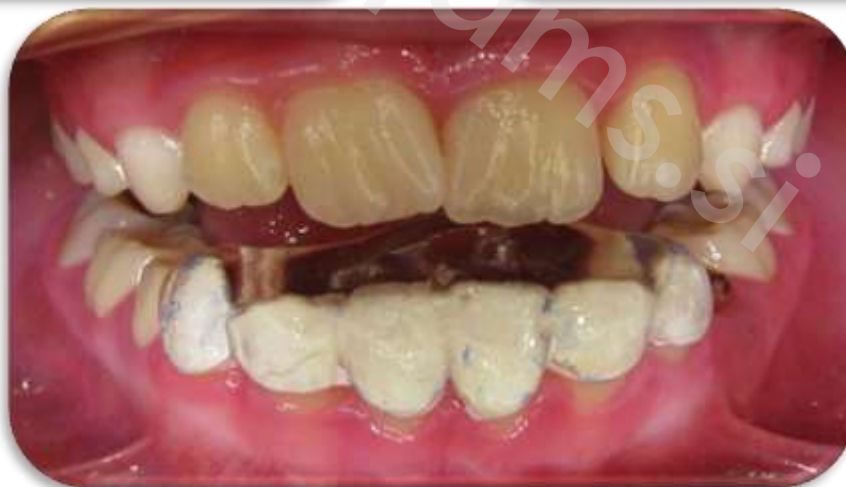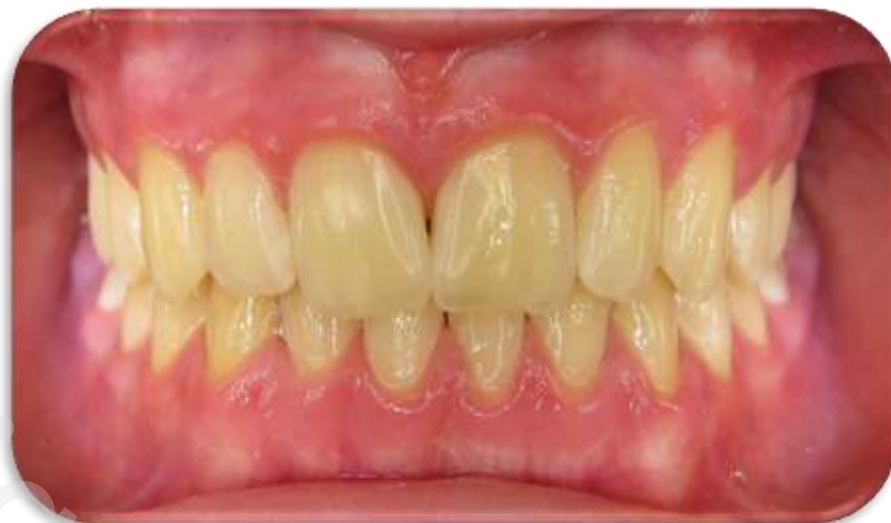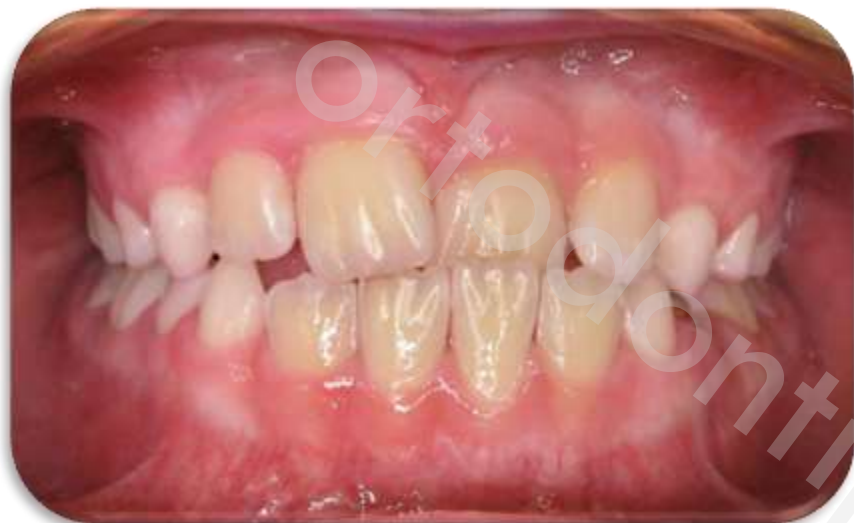pogosto spregledana nepravilnost položaja zob, če ni zdravljena pravočasno, še pred začetkom hitre rasti otroka (to je v obdobju, ko ima otrok še večino mlečnih zob) lahko vpliva na razvoj večje poudarjenosti spodnje čeljusti in s tem prominentne brade

25



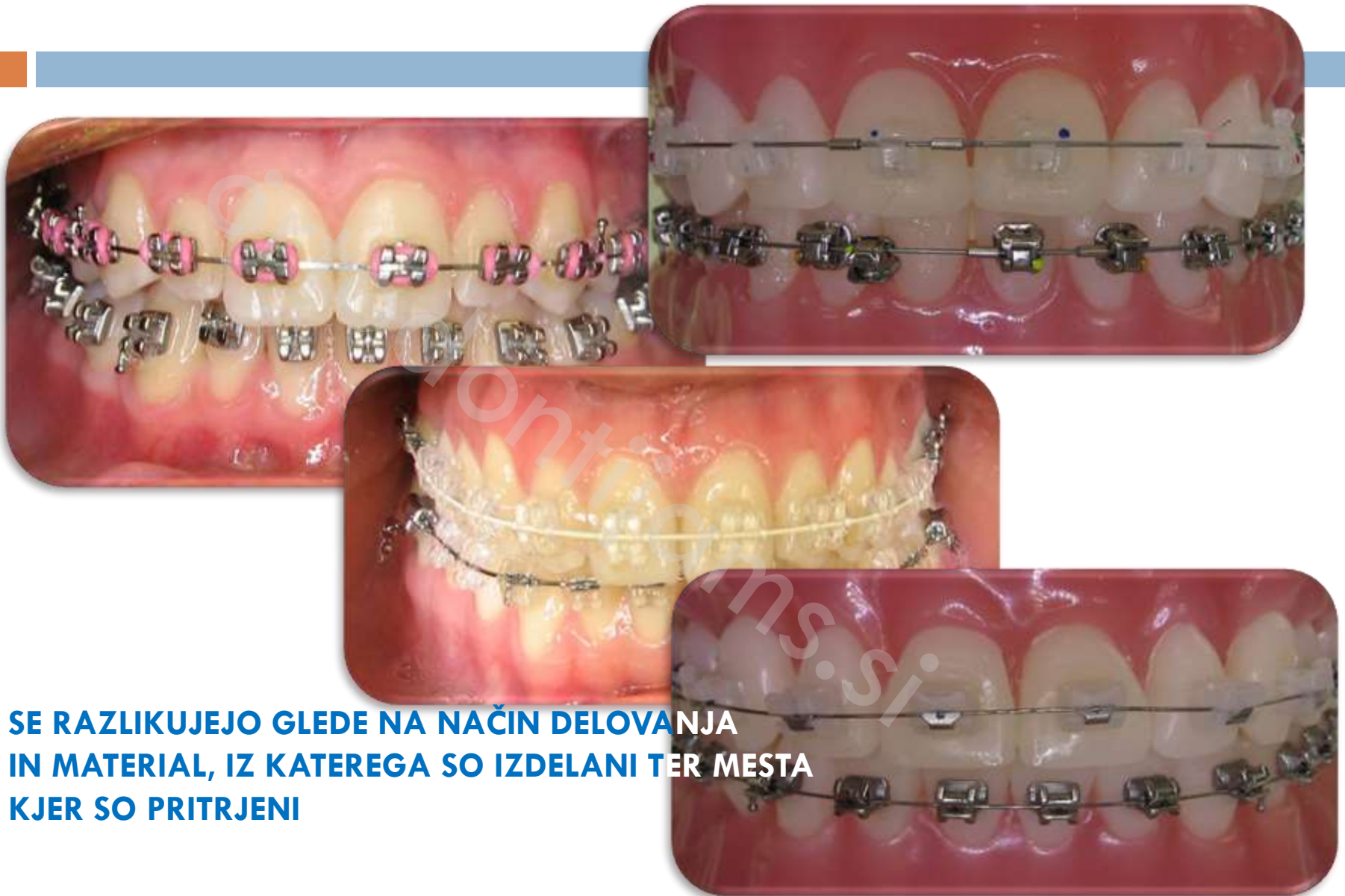pravočasno ugotovljena nepravilnost in takojšnje ukrepanje lahko preprečita nastanek čeljustno zobne deformacije, ki nam lahko dela težave vse življenje ali je kasneje potrebno zahtevno kombinirano ortodonsko kirurško zdravljenje

26



NESNEMNI – FIKSNI APARATI

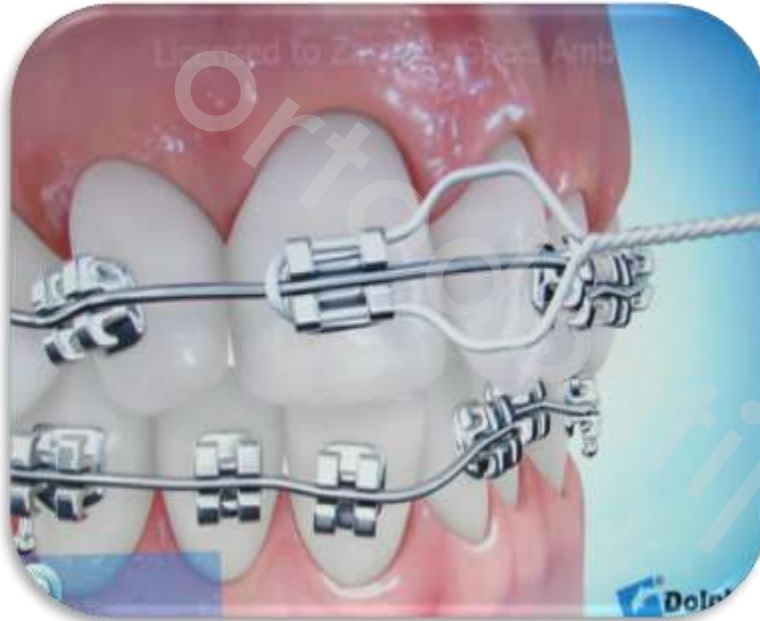27



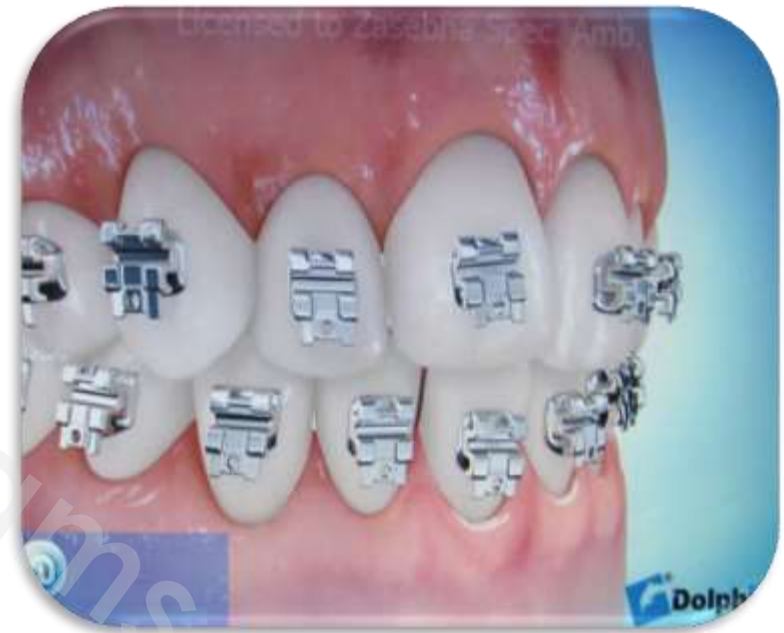**SE RAZLIKUJEJO GLEDE NA NAČIN DELOVANJA
IN MATERIAL, IZ KATEREGA SO IZDELANI TER MESTA
KJER SO PRITRJENI**

osnovna razlika med samozaklepnimi in standardnimi nosilci fiksnega aparata

28



standardni



samozaklepni

Prednosti samozaklepnih nosilcev pred standardnimi:

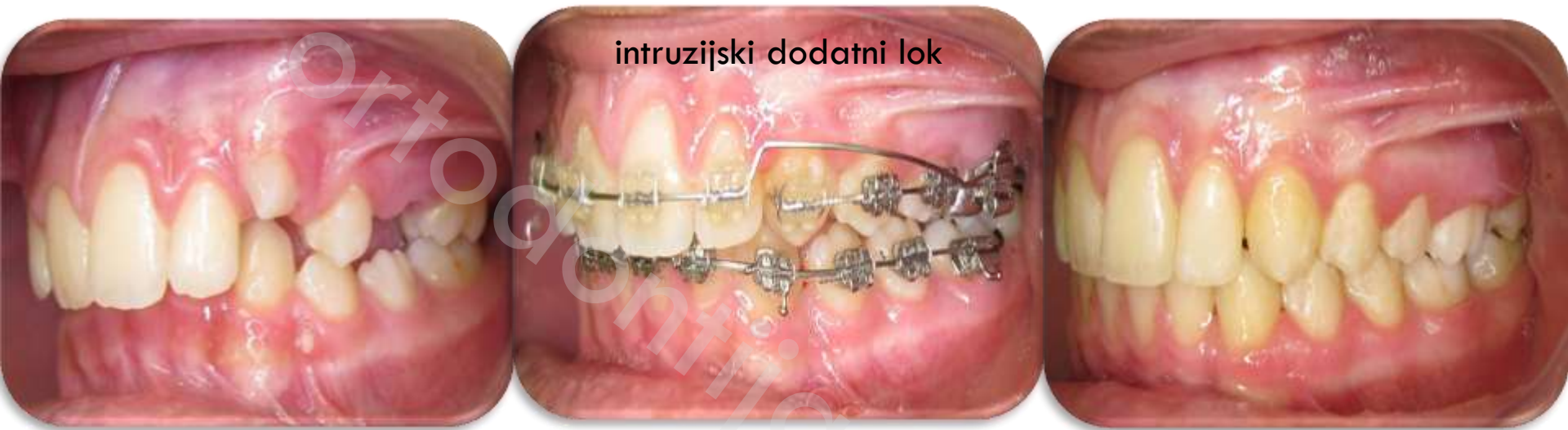- manjše trenje med žičnim lokom in nosilci
- manj kontrolnih pregledov in v daljših časovnih intervalih
- lažje čiščenje

Slabosti:

- cena.

DODATNI ELEMENTI IN MOŽNOSTI NESNEMNIH APARATOV

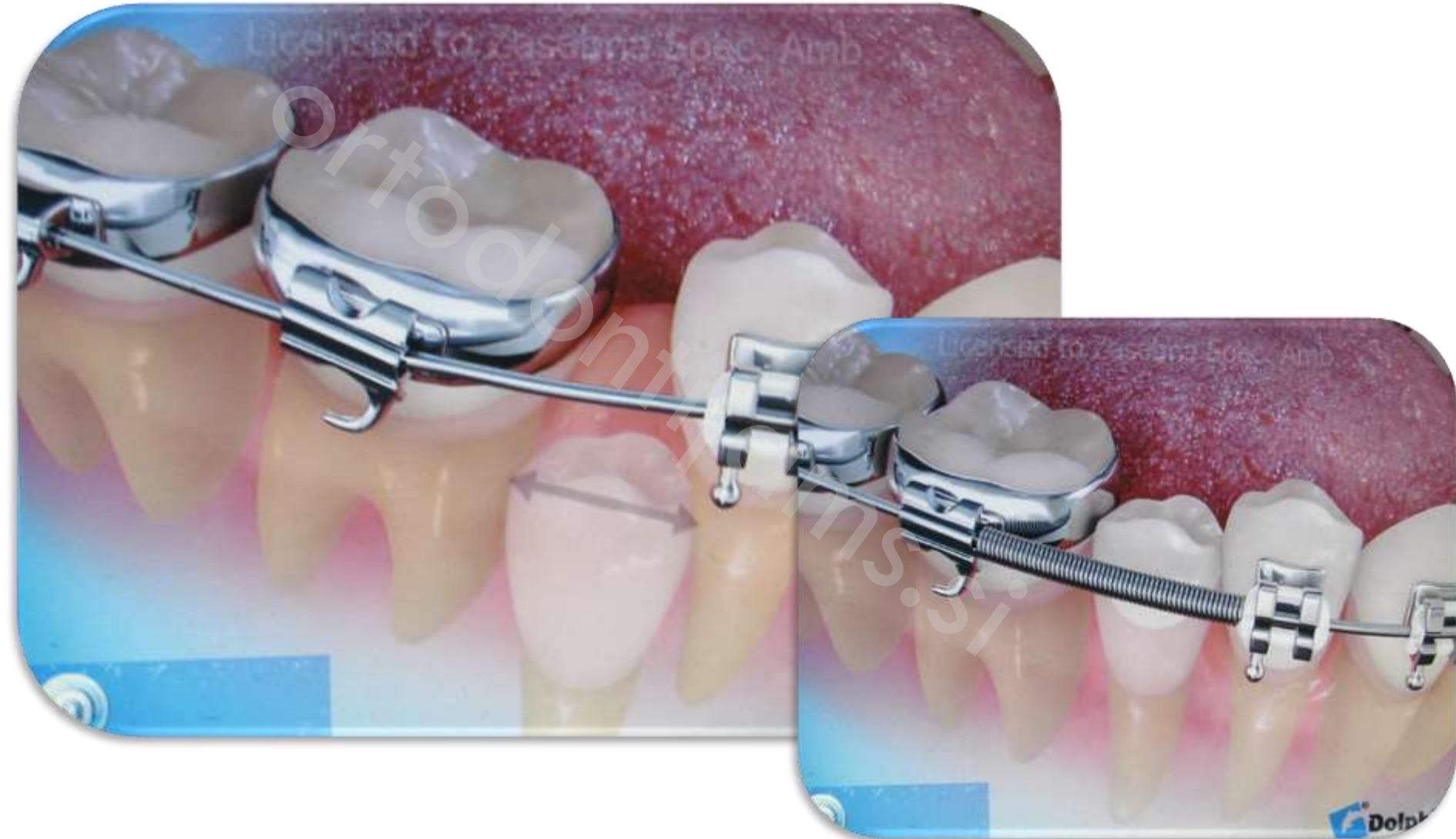29



**globoki griz zaradi nepravilne rasti čeljusti lahko v določenih primerih,
ob uporabi dodatnih elementov fiksne aparata korigiramo samo z
aparatom tudi po končani rasti**

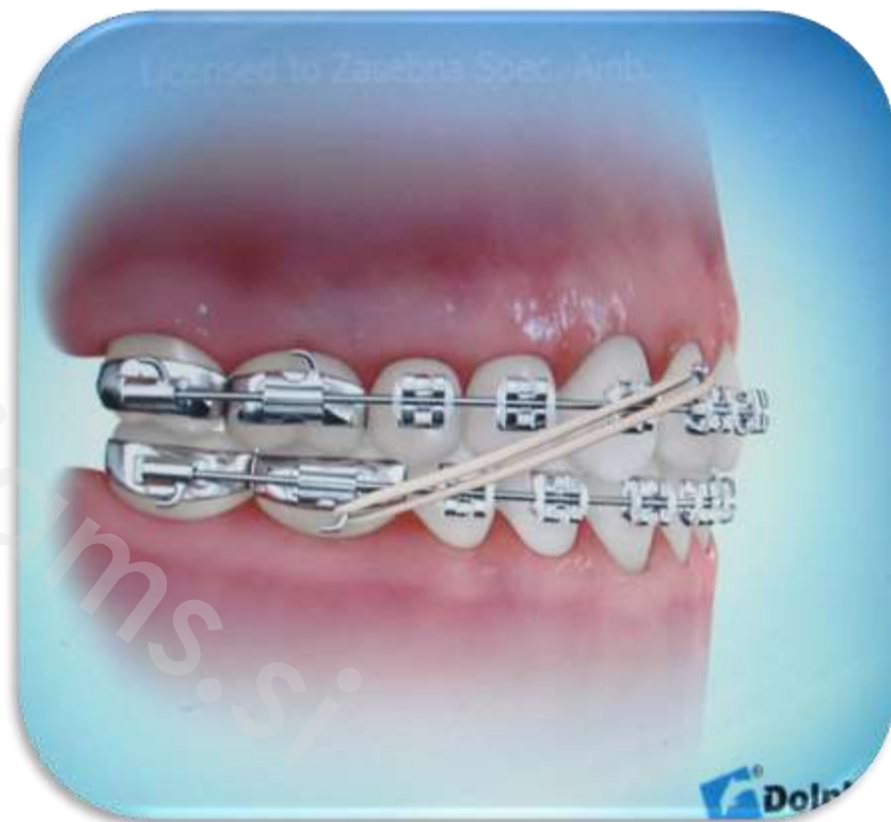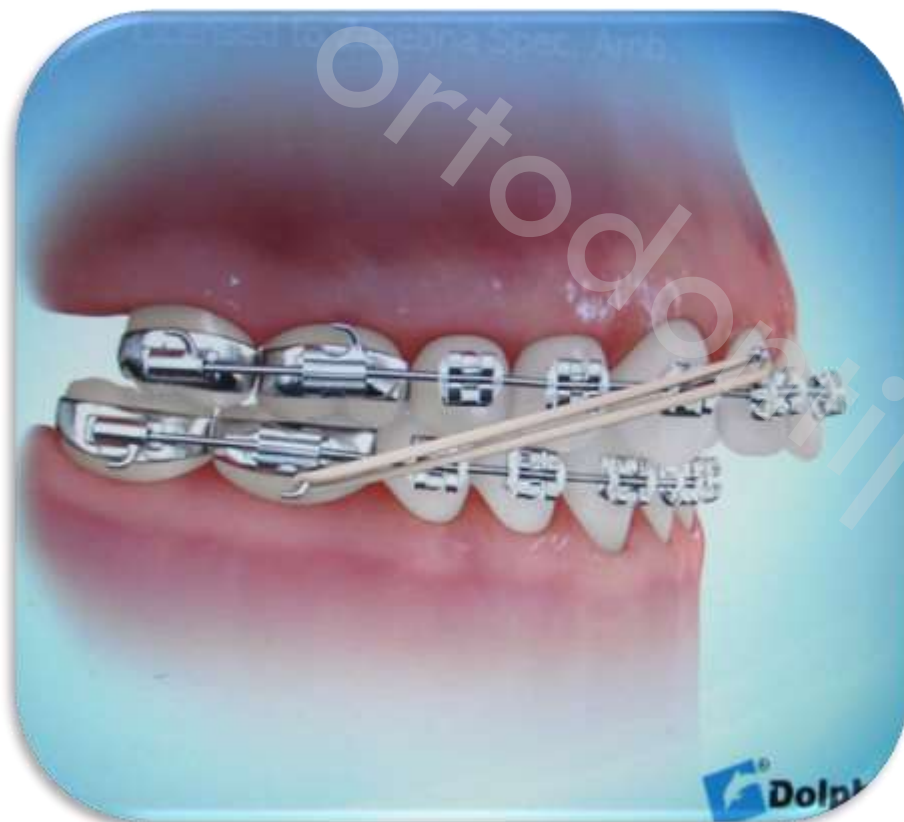pridobivanje prostora za izrast stalnih zob

30



pri nošenju elastik je potrebno sodelovanje

31

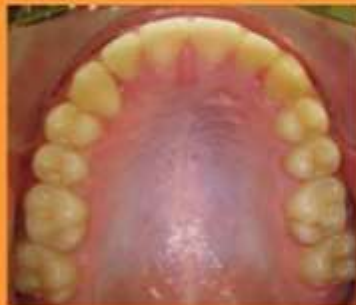
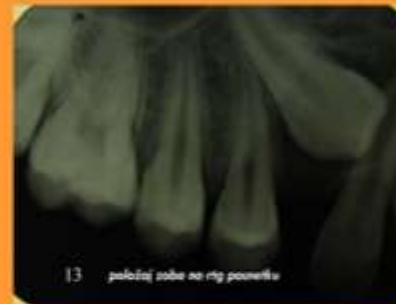
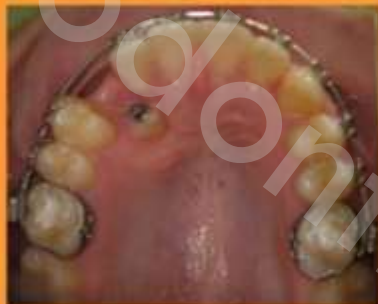neizrasle ali nepravilno usmerjene zobe lahko pod določenimi pogoji uvrstimo v zobni lok

32

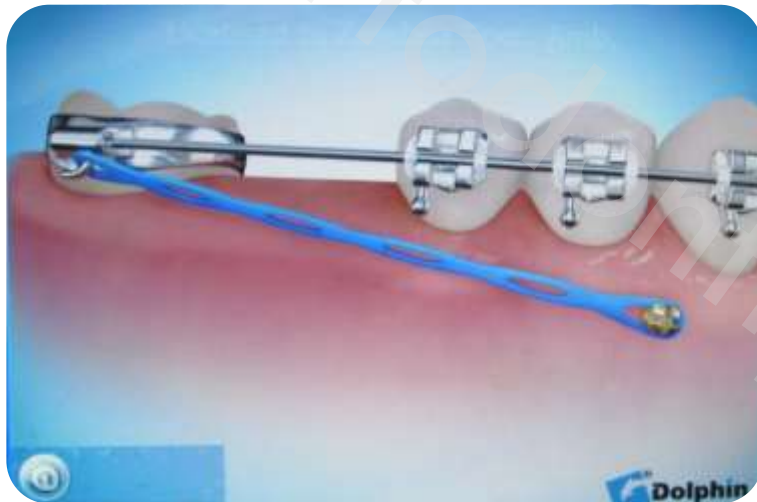
NEIZRASLI ZGORNJI PODOČNIK

(zaradi nepravilne lege)



ortodontski mini vsadki

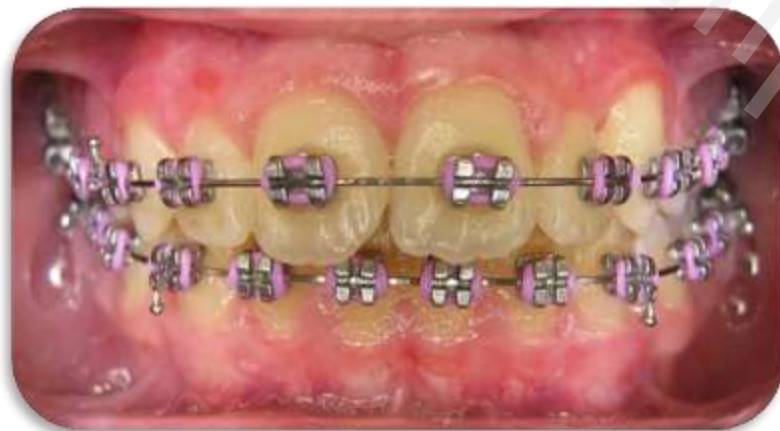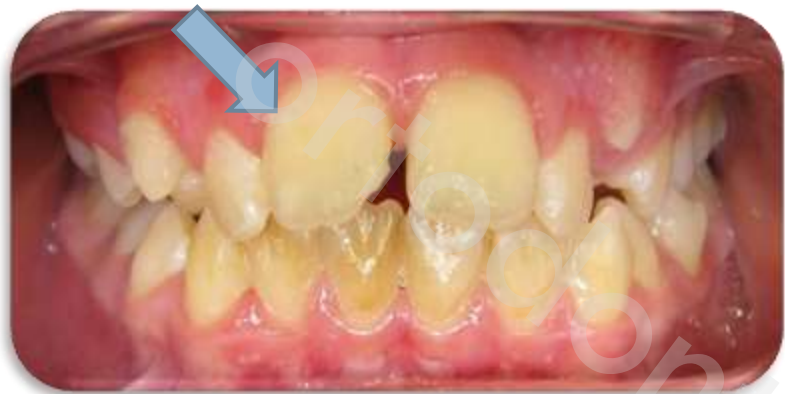33



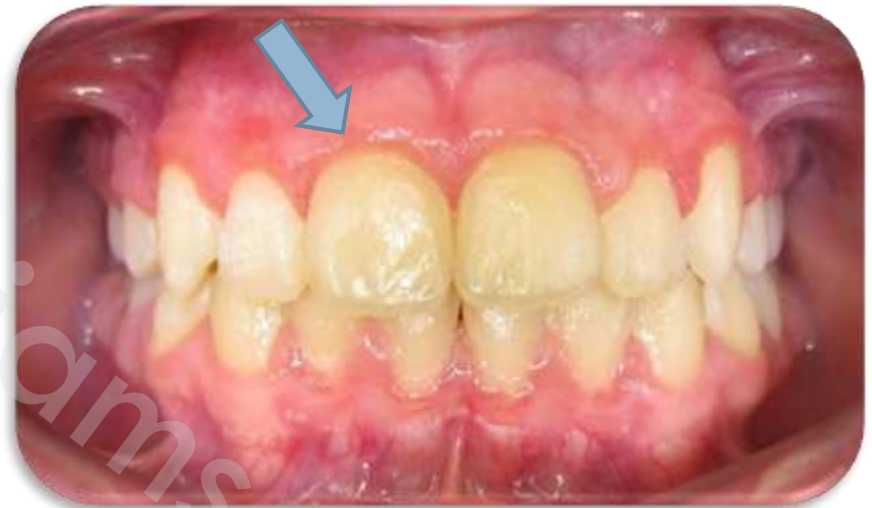uporaba dodatnega sidrenja, ko s premikom zoba ne želimo spremembe lege ostalih zob

DODATNE MOŽNOSTI IN POSEGI

34



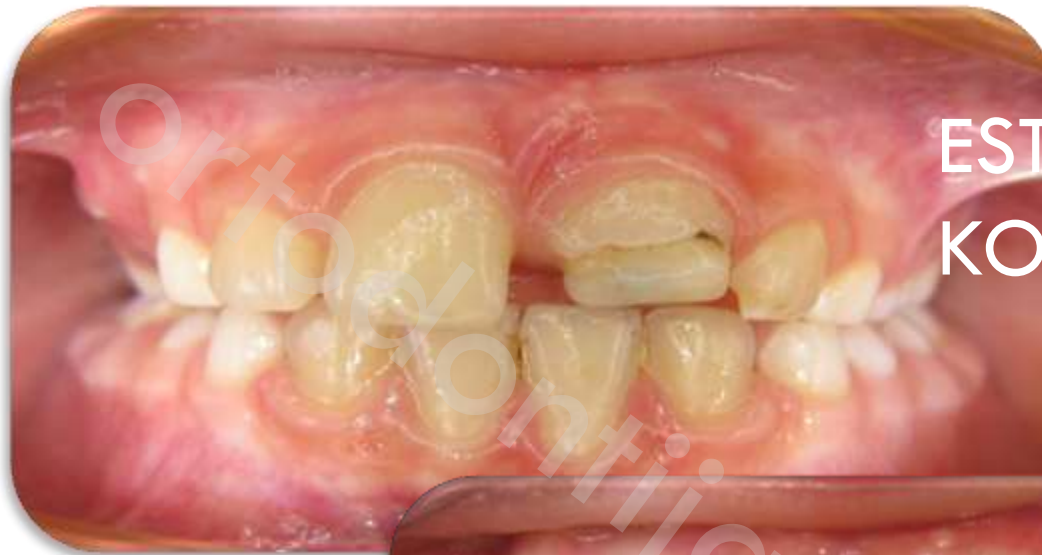ko samo ortodontsko zdravljenje ne zagotovi popolnega estetskega učinka



zobe najprej poravnamo, nato odlomljenim zobem tudi vrnemo obliko, jih dogradimo

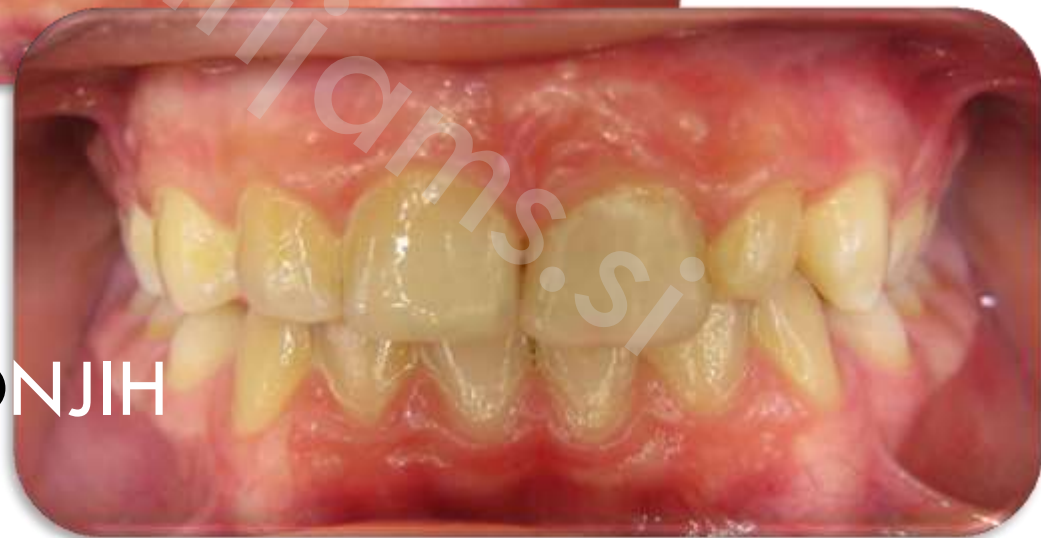Z estetskimi korekturami ali luskami spremenimo obliko zob oz. zakrijemo nepravilnosti na zobni površini. Danes na protetično obnovo zoba z naprednimi tehnologijami, ki zahtevajo minimalno pripravo zoba, ne čakamo več, da otrok doraste, saj je zunanji videz mladostnika pomemben vidik pozitivne samopodobe

35



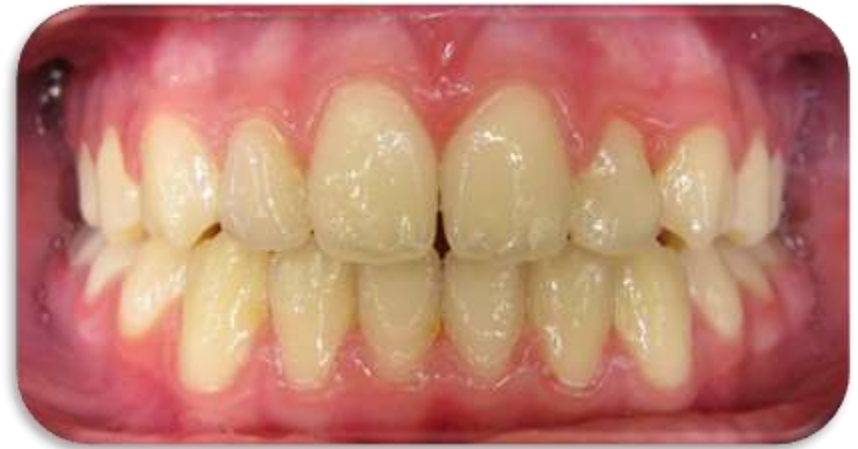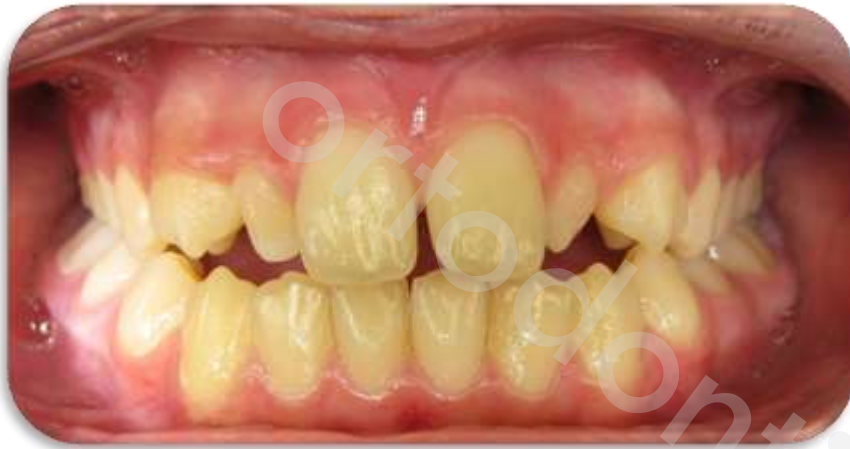ESTETSKE
KOREKTURE

SPREDNJIH
ZOB

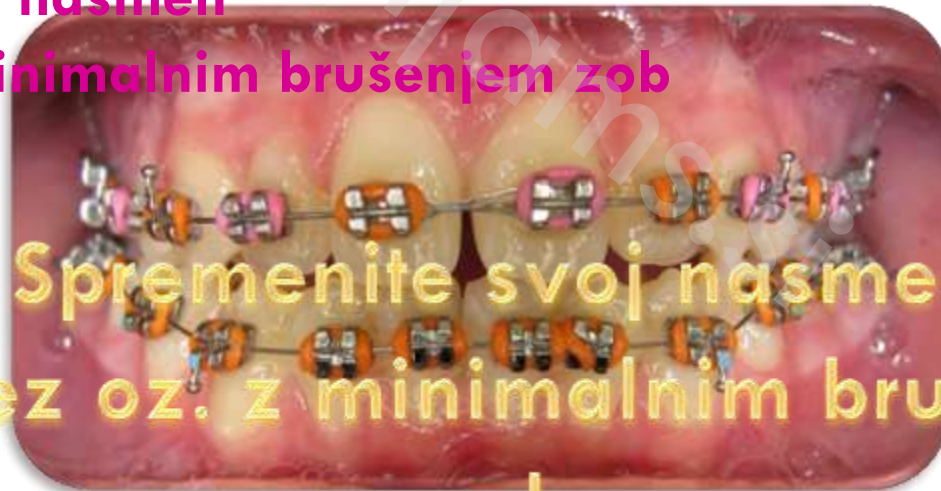

za preoblikovanje nepravilno oblikovanih zob je
lahko dovolj že en obisk pri zobozdravniku

36



**Spremenite svoj nasmeh
brez oz. z minimalnim brušenjem zob**



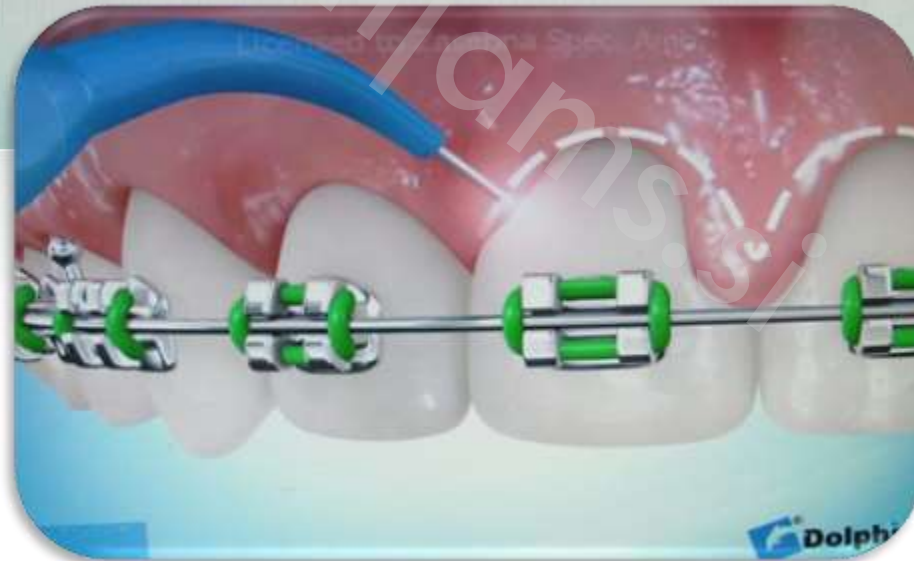**Spremenite svoj nasmeh
brez oz. z minimalnim brušenjem
zob**

zdravljenje in preoblikovanje dlesni z diodnim laserjem

37

- ❖ zdravljenje vnete dlesni
- ❖ oblikovanje in odstranitev odvečne dlesni

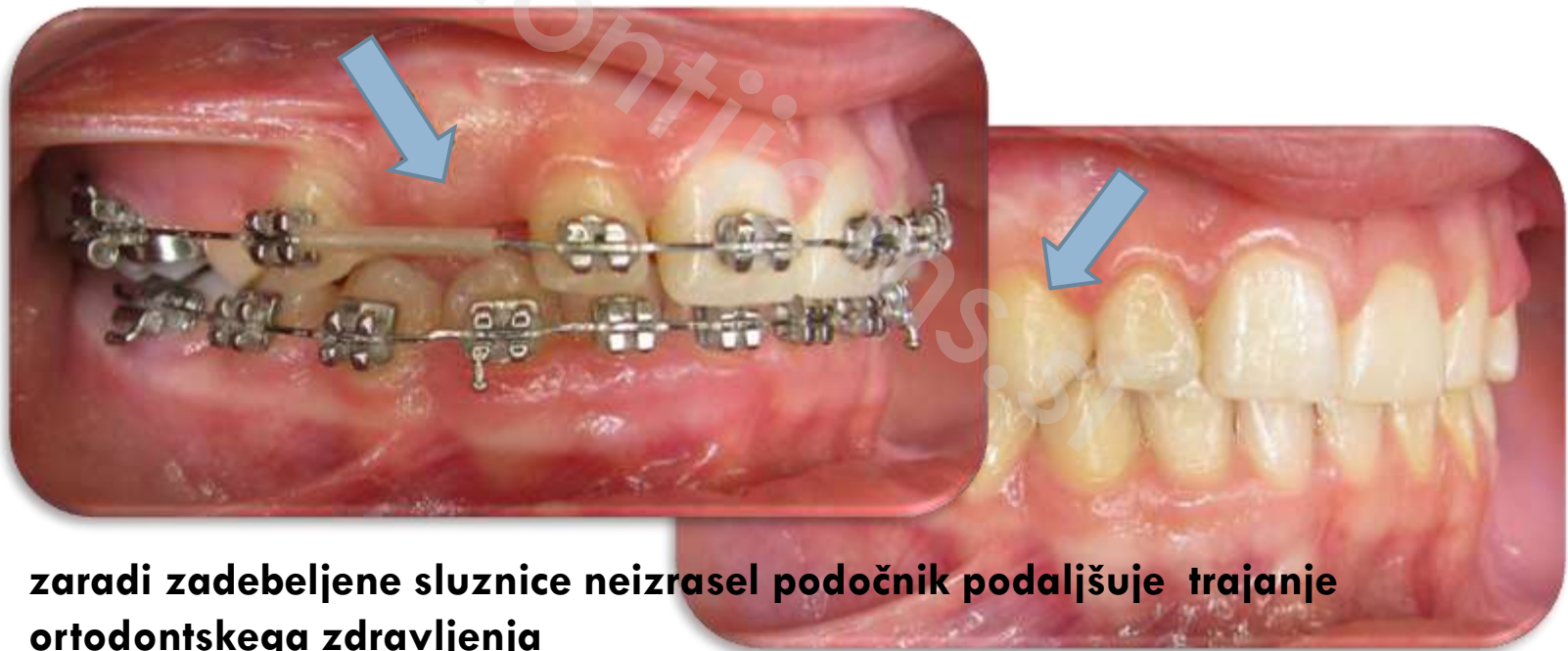brez bolečin in krvavenja, izredno hitro celjenje



posegi na mehkih tkivih z laserjem lahko skrajšajo trajanje ortodontskega zdravljenja

38

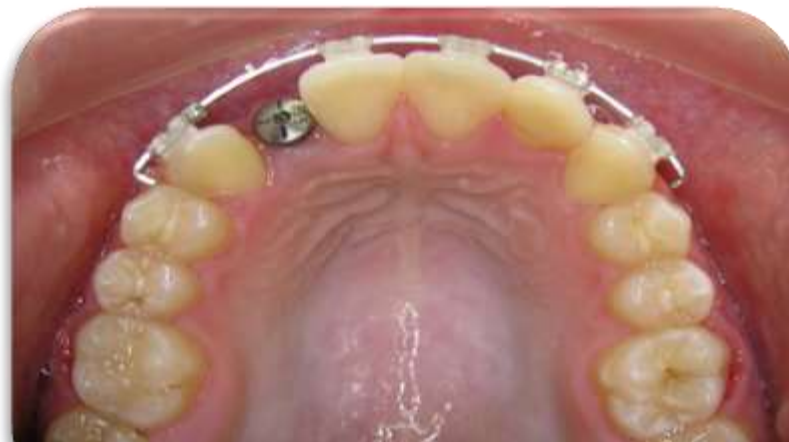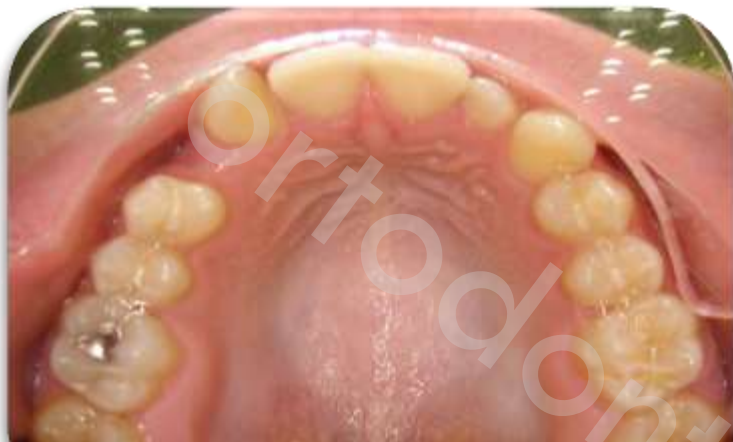hitrejša vključitev neizraslega zoba v aparat in s tem krajši čas trajanja zdravljenja z aparatom



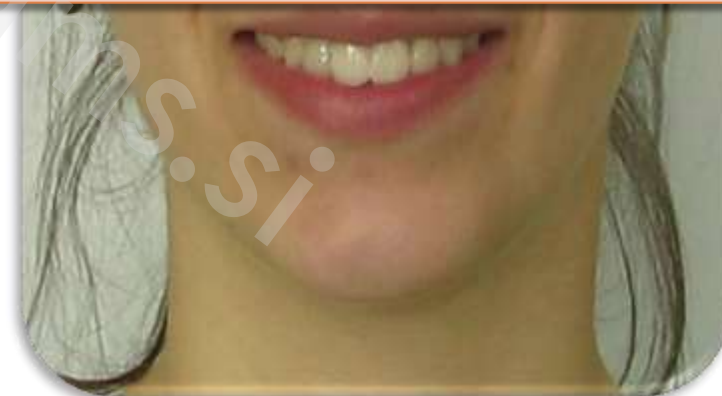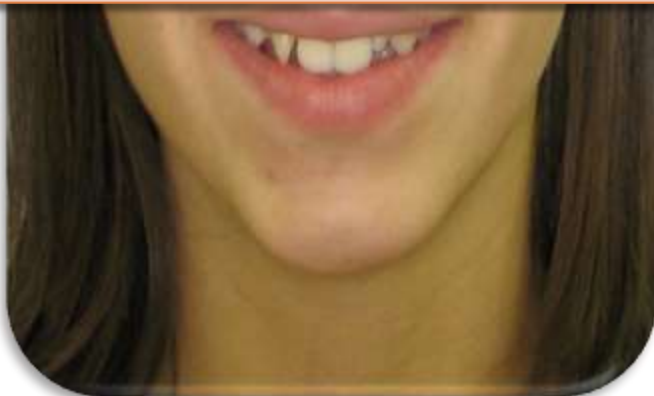zaradi zadebeljene sluznice neizrasel podočnik podaljšuje trajanje ortodontskega zdravljenja

KO JE ZA POPOLN ESTETSKI UČINEK POTREBNO SODELOVANJE VEČ SPECIALISTOV (ortodont, oralni kirurg, specialist zobne protetike)

39

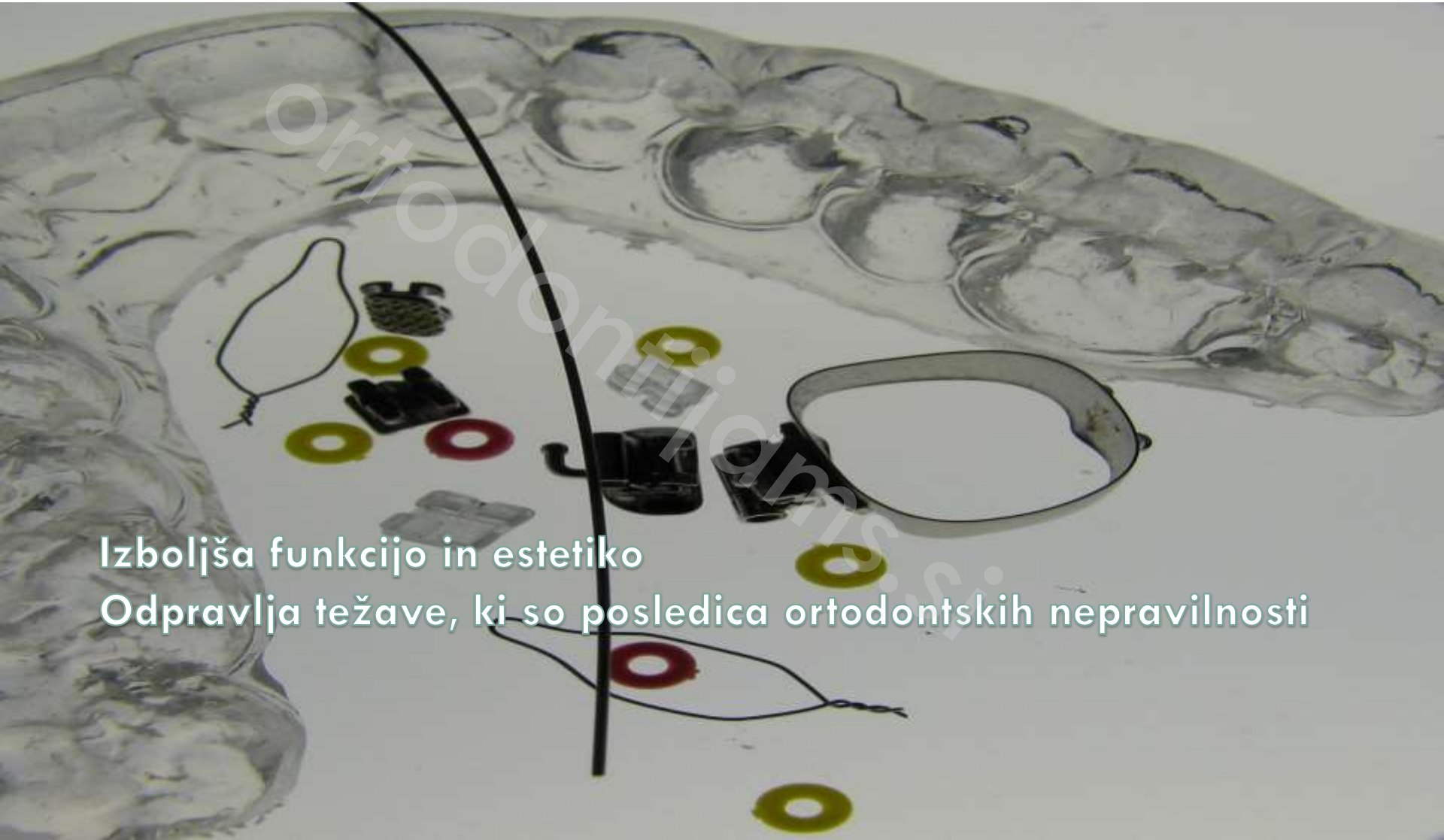

NADOMEŠČANJE DESNEGA MANJKAJOČEGA STRANSKEGA SEKALCA Z ZOBNIM VSADKOM, PREOBLIKOVANJE LEVEGA STRANSKEGA SEKALCA



MOŽNOSTI ORTODONTSKEGA ZDRAVLJENJA PRI ODRASLIH

40



Izboljša funkcijo in estetiko

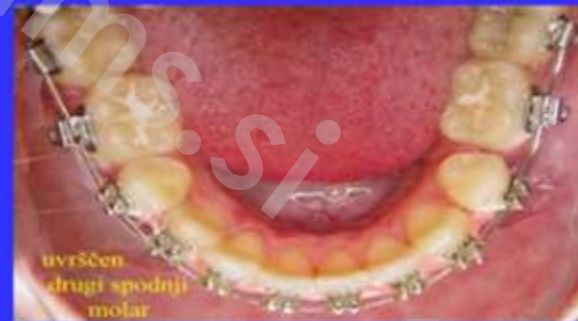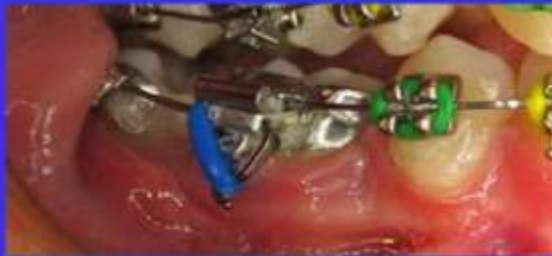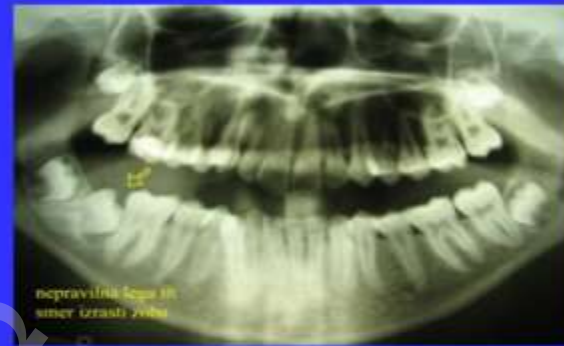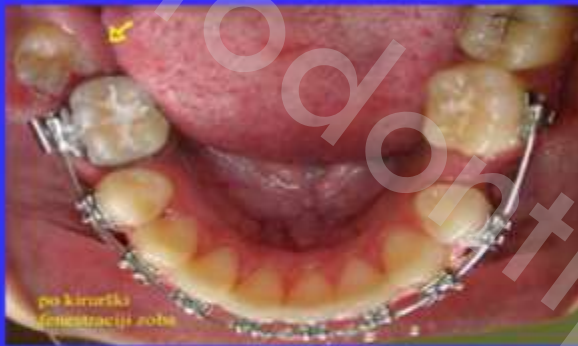Odpravlja težave, ki so posledica ortodontskih nepravilnosti

vsak nagnjen zob lahko zravnamo, mu podaljšamo življenjsko dobo, izboljšamo ugriz, omogočimo izdelavo estetsko in statično boljših protetičnih nadomestkov in s tem odpravimo tudi težave (bolečine, težave s čeljustnimi sklepi, težave pri oralni higieni)

41

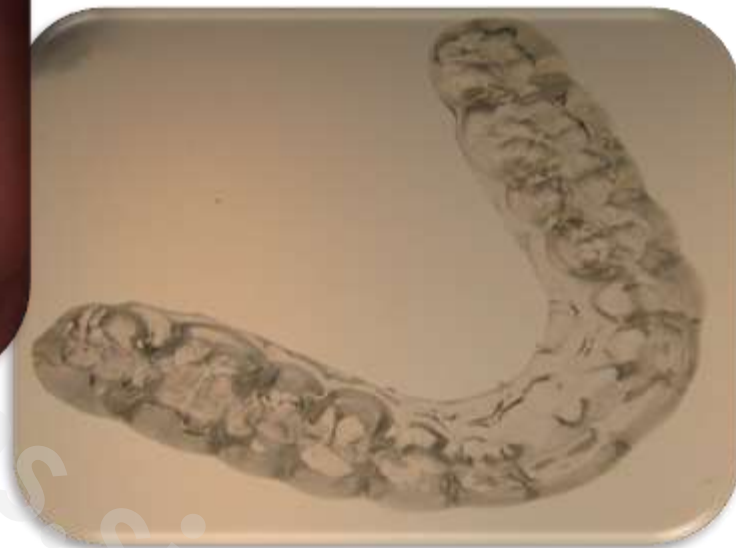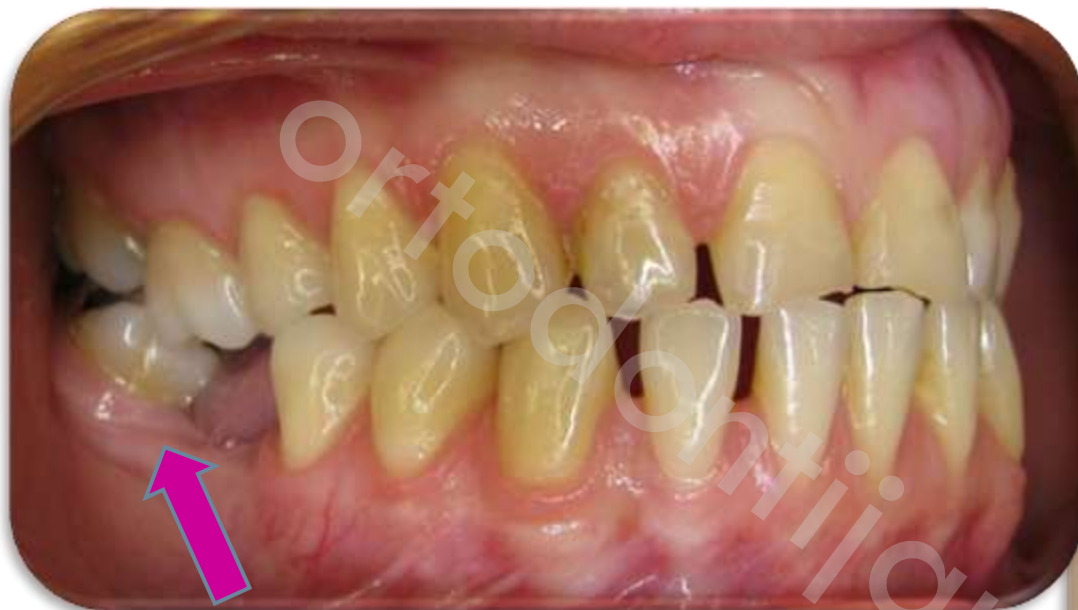NEPRAVILNO USMERJEN IN NEIZRASEL MOLAR

Neizrastle molarje lahko s pomočjo dodatnih elementov na nesnemnem aparatu dvignemo in uvrstimo



Izguba in patološka obraba zob pri odraslih lahko vodi do resnih težav z zobmi in obzobnimi tkivi ter posledično čeljustnimi sklepi. Vzrok nepojasnenim glavobolom ali bolečinam v ramenih je lahko tudi en sam previsok zobni kontakt zaradi nagnjenega zoba ali nepravilno oblikovane zobne zalivke oz.krone.

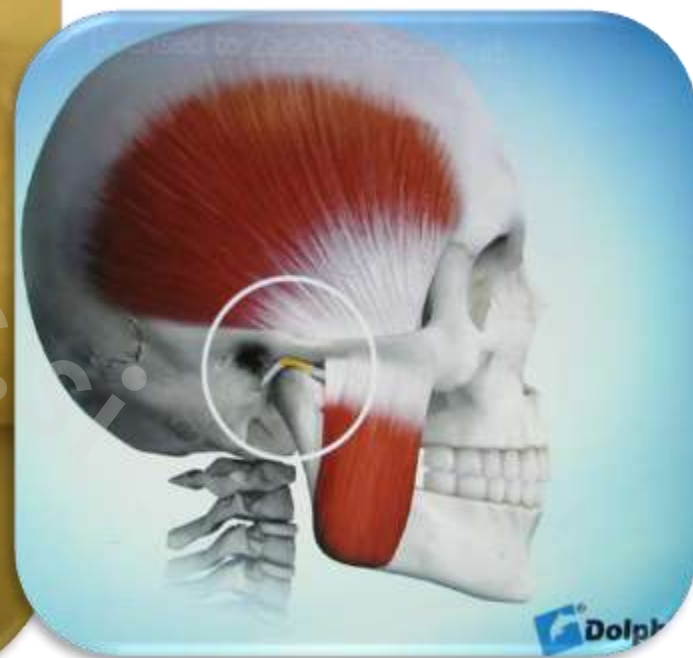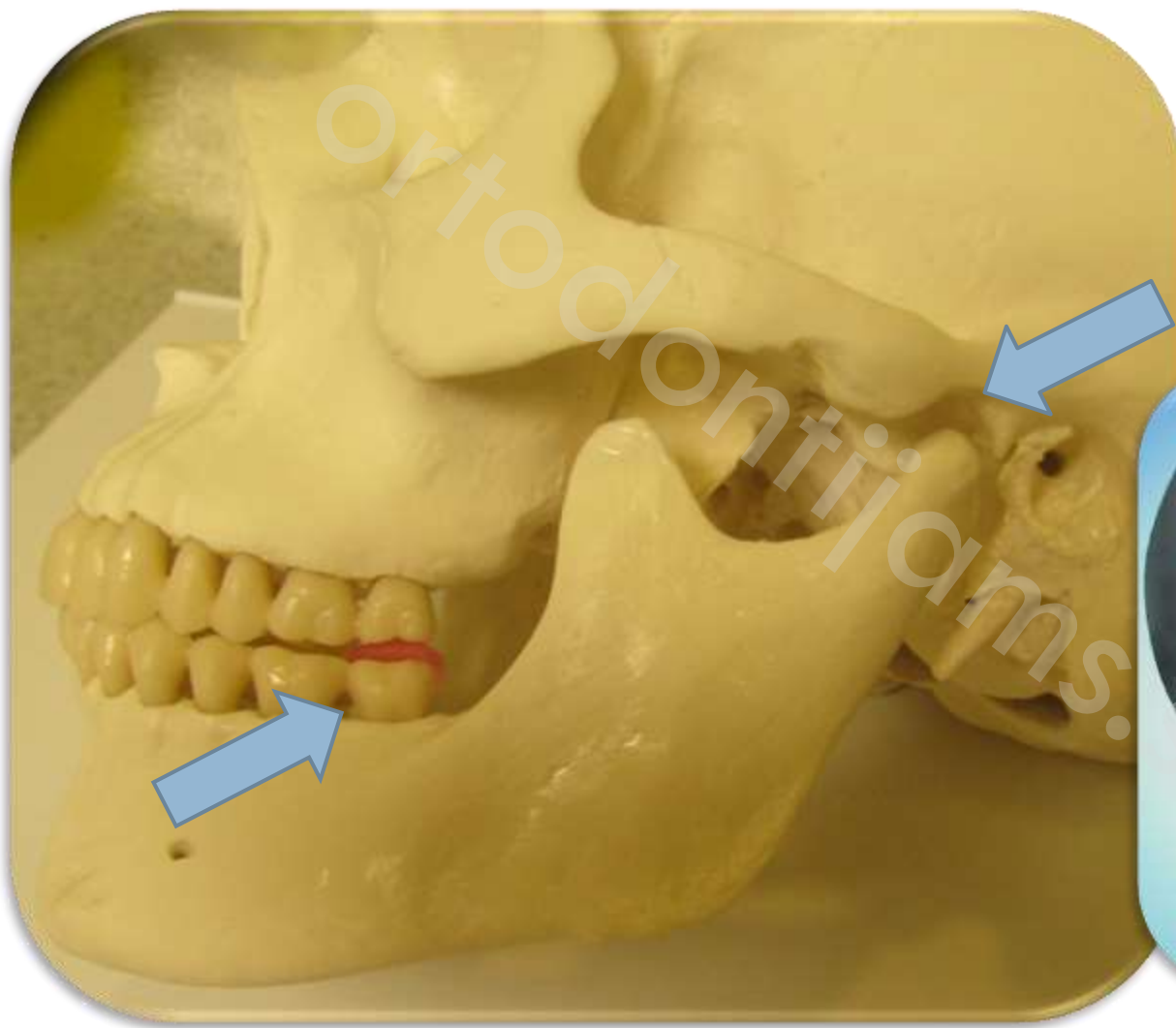
42



Začasna rešitev težav je lahko grizna opornica, fizioterapija in zdravljenje z zdravili, kasneje pa ortodonsko zdravljenje, protetična ali implantološka obnova zob in vzpostavitev harmoničnega in funkcionalnega medčeljustnega odnosa.

Že ena previsoka zalivka ali nepravilna lega zoba vpliva na spremembe položaja v čeljustnem sklepu in s tem na njegovo normalno delovanje

43



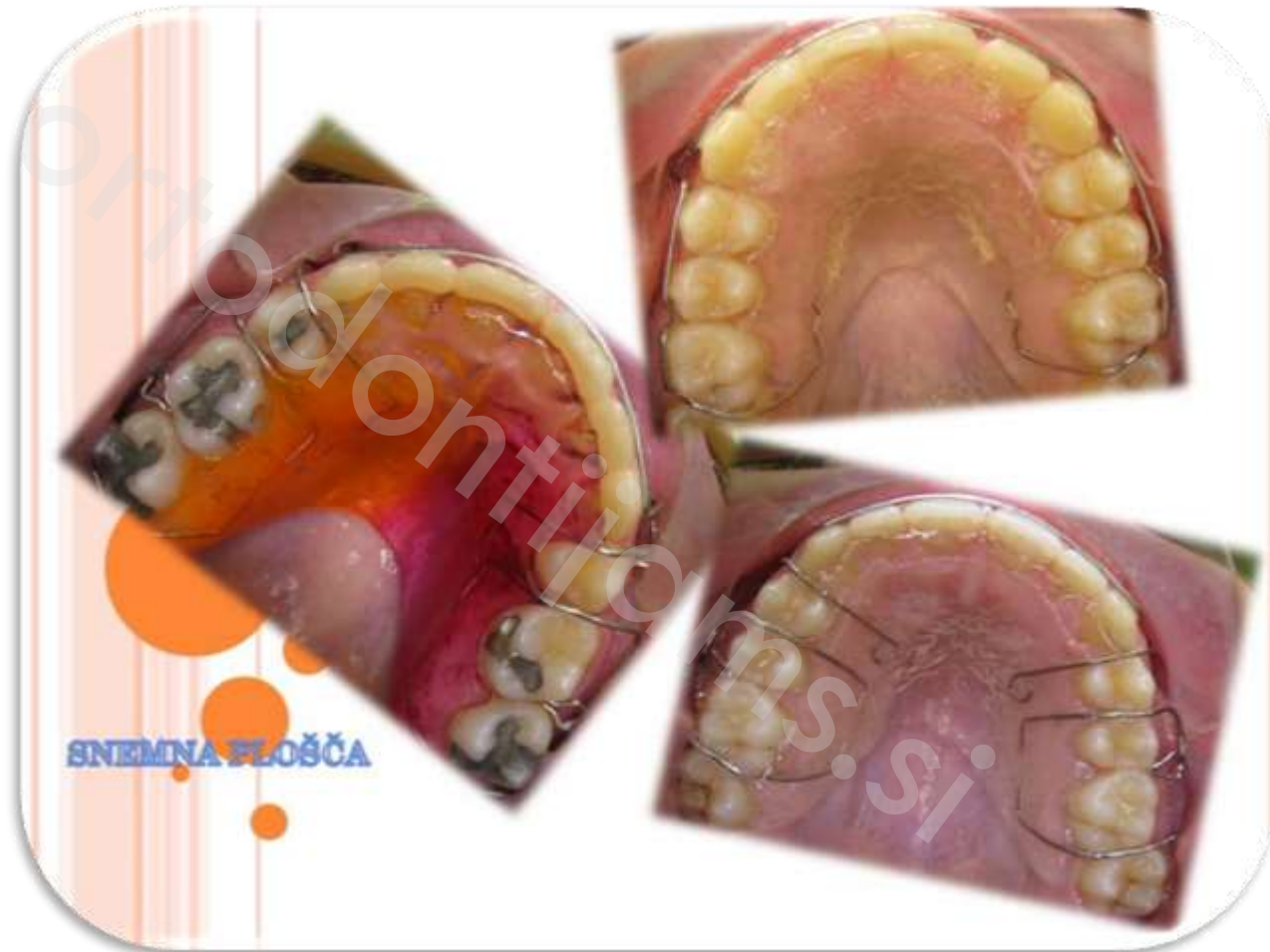VZDRŽEVANJE DOSEŽENIH REZULTATOV ZDRAVLJENJA

44

- ❖ s starostjo se zobje obrabljajo in zaradi obrabe in funkcionalnih sprememb se spreminja (v večji ali manjši meri) tudi njihova lega
- ❖ če želimo obdržati rezultate ortodontskega zdravljenja je potrebno upoštevati navodila ortodonta o vzdrževanju zob in pravilnem nošenju vzdrževalcev – retinerjev.

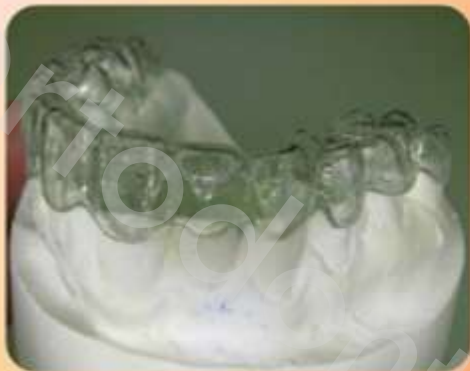SNEMNI RETENCIJSKI APARATI

45

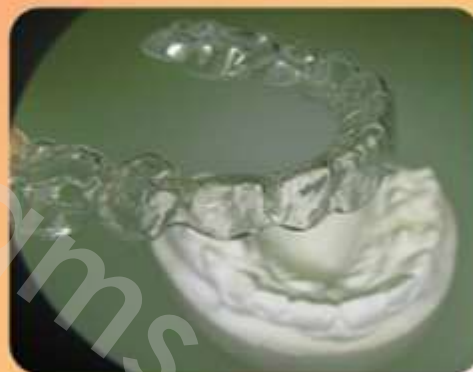
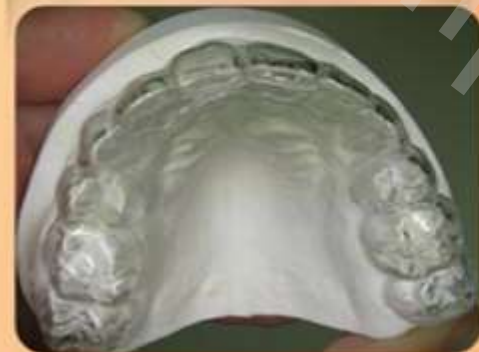
“NEVIDNI”SNEMNI APARAT

46



snemni vzdrževalec
doseženega stanja



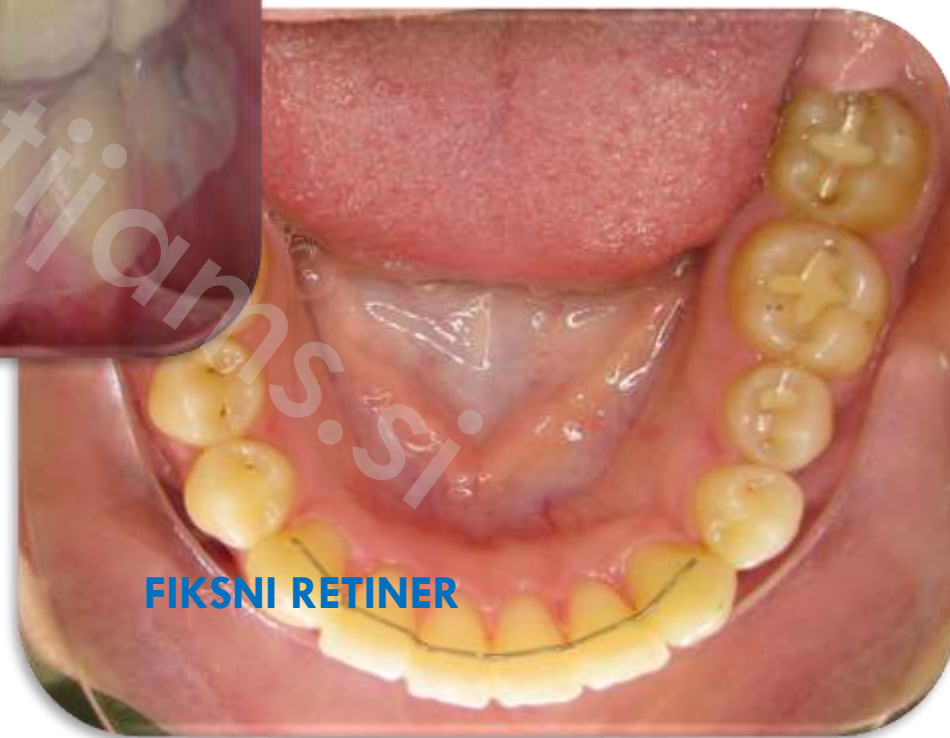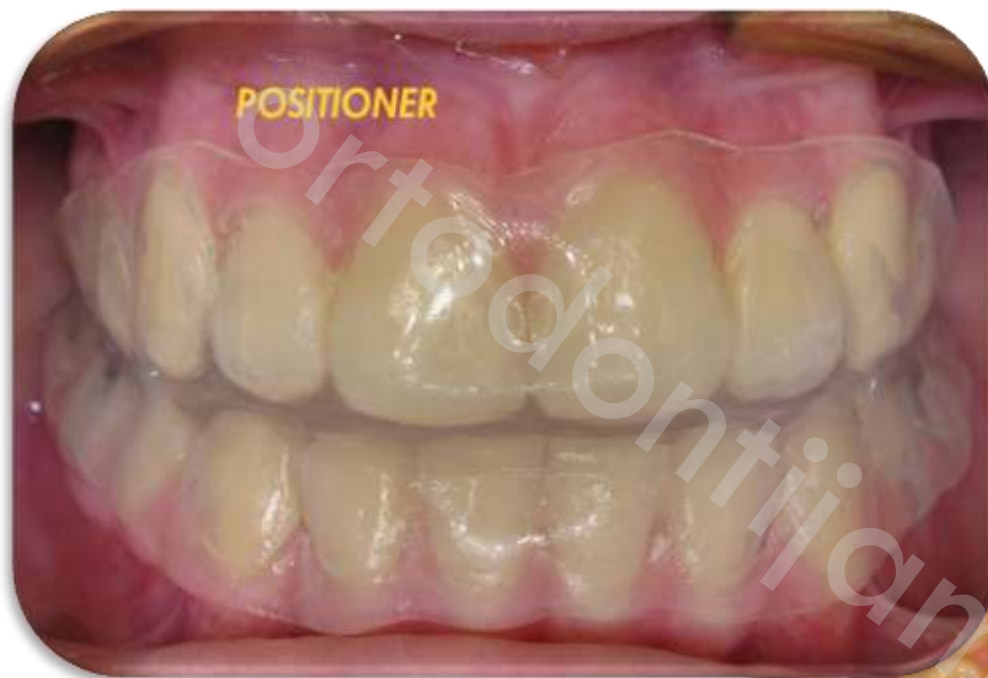tudi t.i.
“nevidni aparat”

NEVIDNI APARATI VZDRŽUJEJO DOSEŽENO STANJE, S POSEBNO METODO PA LAHKO Z NJIMI TUDI PREMİKAMO ZOBÈ.

VENDAR LE PRI TISTIÈ, KI SE ZAVEDAJO, DA JE APARAT POTREBNO NOSITI NEPREKINJENO.

**pri še vedno obstoječih funkcionalnih motnjah
(nepravilna lega in tonus ustnice oz. jezika, dihanje skozi usta, razvade)
je potrebna za ohranitev rezultatov zdravljenja trajna retencija**

47



kako se lahko naročite

48



- ❖ osebno v naši ambulanti
Cvetkova ulica 12, 9000 Murska Sobota
- ❖ po telefonu +386 2 535 10 65
- ❖ preko spletne strani www.ortodontijams.si
- ❖ po elektronski pošti : info@ortodontijams.si

❖ zahvaljujemo se vsem, ki so omogočili izdelavo tega biltena, posebej tistim, ki so dovolili objavo fotografij v medicinsko izobraževalne namene

❖ lastnik fotografij animacij je lastnik licence programa **Dolphin imaging & Management Solution - Aquarium:**

Zasebna specialistična ambulanta za zobno in
čeljustno ortopedijo Tadeja Kramarič-Čizmazije
Cvetkova ulica 12, 9000 Murska Sobota

❖ lastnik fotografije športnih ščitnikov je ERKODENT® Erich Kopp GmbH

samo za interno uporabo

❖ **ponatis in razmnoževanje prepovedano**
avtorske pravice © 2016

NAJ VAŠ NASMEH IZŽAREVA ZDRAVJE

ortodontijams.si

